Kardiovaskuläre Medizin 2004;7:218–220

Lukas Spieker, Willibald Maier, Rolf Jenni

Kardiologie, UniversitätsSpital Zürich

Eine Frau mit einer intramyokardialen Verkalkung

Fallbeschreibung

Eine 47jährige Frau mit bekanntem Mitralklappenprolaps wurde zur elektiven Koronarangiographie vor geplanter Mitralklappen-Rekonstriktion bei schwerer Mitralinsuffizienz zugewiesen.

Dabei fiel eine mediastinale Verkalkung auf, die retrospektiv auch im Thorax-Röntgenbild abgegrenzt werden konnte (Abb. 1). Da sie sich bei der Koronarangiographie pulssynchron mit dem Herzen bewegte, musste eine intrakardiale Lage angenommen werden (Abb. 2A, Pfeil). Die Verkalkung projizierte sich zwischen der Aortenwurzel (Ao) und dem Ramus circumflexus (Cx) der linken Koronararterie auf den linken Vorhof. Daneben fiel der bekannte Mitralklappenprolaps mit verdicktem vorderem (AL) und hinterem (PL) Mitralsegel auf (Abb. 2B). Es lag eine schwere Mitralinsuffizienz vor, der linke Vorhof (LA) war stark vergrössert (Abb. 2B). Die Koronararterien waren glattwandig und stenosefrei (Abb. 2C; LAD, R. interventricularis anterior).

Eine transösophageale Echokardiographie schloss eine Chorda-Ruptur als Ätiologie der schweren Mitralinsuffizienz bei Mitralklappenprolaps aus. Es lag eine ungenügende Koaptation der vergrösserten, myxoid veränderten Mitralsegel vor (Abb. 2D). Die Verkalkung hatte ihren Ursprung am vorderen Teil des nicht-verkalkten Mitralannulus (Abb. 2E, Pfeil) und erstreckte sich auf das linke Vorhofsohr (LAA) in unmittelbarer Nachbarschaft der Circumflexa (Abb. 2F).

Abbildung 1

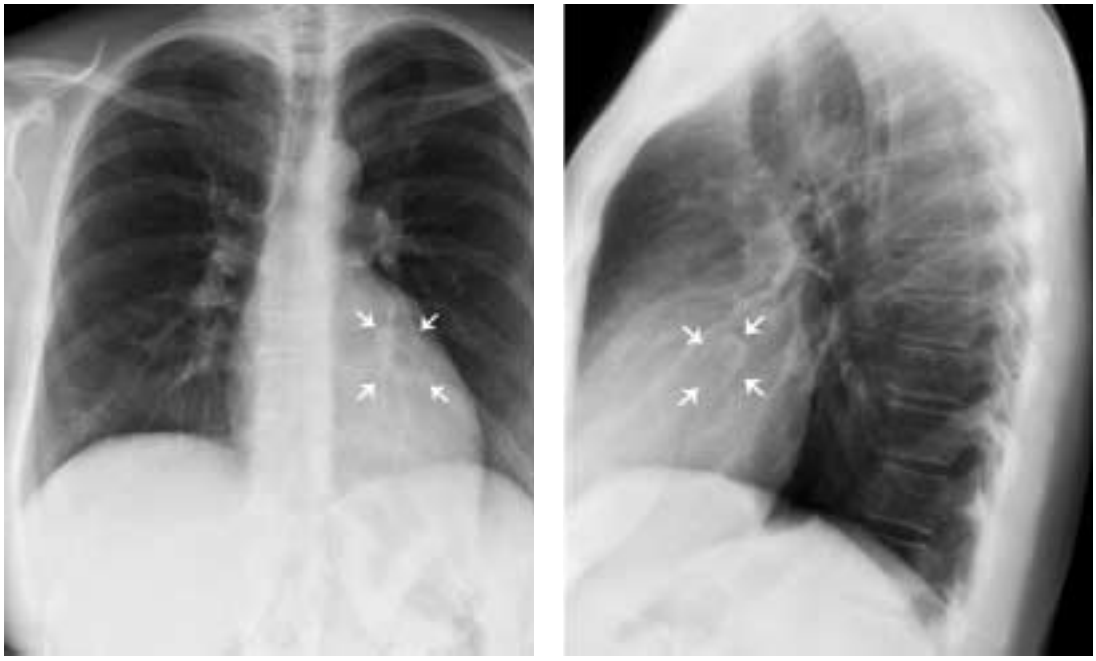

A B

Korrespondenz
Dr. med. Lukas Spieker
Kardiologie
UniversitätsSpital Zürich
CH-8091 Zürich
E-Mail: lukas.spieker@usz.ch
Website: www.kardiologie.unizh.ch

Abbildung 2

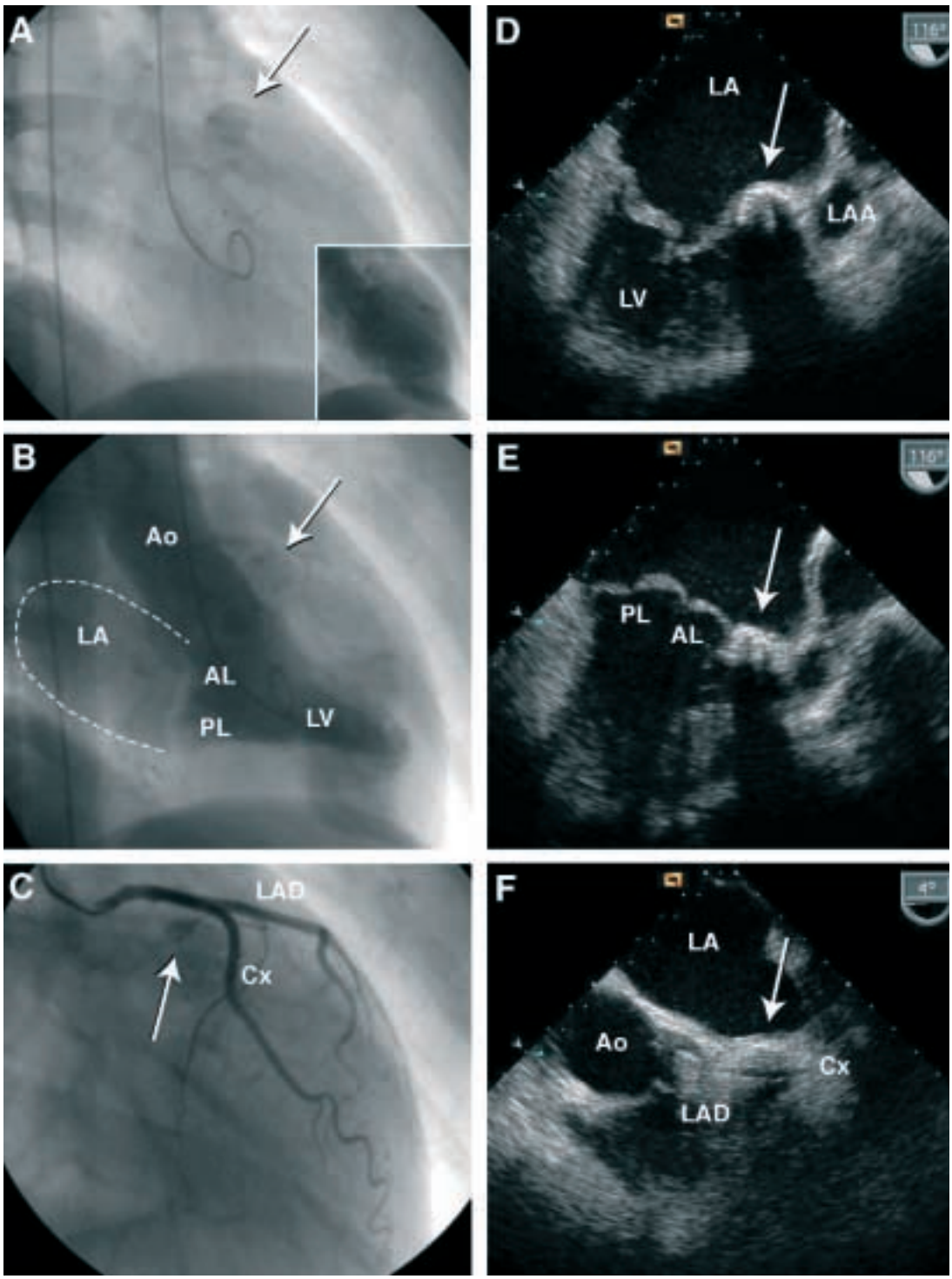

Diskussion

Die Differentialdiagnose kardialer Verkalkungen ist in Tabelle 1 aufgelistet. Ein früherer Fallbericht hypothetisierte über die Pathogenese solcher Kalzifikationen bei Mitralklappenprolaps, die durch Friktion zwischen den elongierten Chordae und dem Endokard zustande kommen könnten [1]. Ein anderer Fallbericht beschrieb eine junge Frau mit Mitralinsuffizienz aufgrund einer paraannulären verkalkten Zyste, die eine Koaptationsstörung der Mitralsegel verursachte [2]. Zwei Fallberichte beschreiben herzinsuffiziente Patienten mit intramyokardialen Verkalkungen unklarer Ursache, die sich nach chirurgischer Resektion klinisch deutlich verbesserten [3, 4].

Unsere Patientin wies keine anamnestischen Hinweise für eine abgelaufene Endokarditis als Ursache für einen kalzifizierten Abszess auf. Die Patientin wurde operiert und erholte sich gut.

Tabelle 1
Ursachen kardialer Verkalkungen.

Kalzifizierter atrialer oder ventrikulärer Thrombus
Kalzifiziertes ventrikuläres Aneurysma
Kalzifizierte atriale Tumoren, z.B. Fibroelastom, Myxom
Valvuläre Kalzifikationen
(Pseudo-)Gicht-Tophi
Kalzifizierte Endomyokard-Fibrose
Kalzifizierter Papillarmuskel
Kalzifizierter Abszess nach abgelaufener Endokarditis
Perikardiale Kalzifikationen und konstriktive Perikarditis

Literatur

1 Klein GJ, Kostuk WJ, Black L, Ahuja SP. Calcification in an intramyocardial mass lesion: isolated calcification of an accessory papillary muscle in a patient with mitral prolapse. Cathet Cardiovasc Diagn 1978;4:91–5.
2 Sekine S, Abe T, Kuribayashi R, Aida H, Seki K, Shibata Y. Mitral regurgitation caused by mitral paraannular cyst. J Heart Valve Dis 1997;6:67–8.
3 Huhmann W, Frank G, Lichtlen P, Borst HG. Intramyocardial calcification of unknown origin. Thoraxchir Vask Chir 1977;25:45–51.
4 Sommer K, Lajos TZ, Visco JP. Intramyocardial calcification in the elderly. A diagnostic and therapeutic puzzle. Chest 1992;102:317–9.