Kardiovaskuläre Medizin 2004;7:423–424

M. Zuber

Dreidimensionale Angiosonographie

Viele Gefässsysteme lassen sich bereits heute mit Ultraschalltechnologie dreidimensional rekonstruieren, wobei sich diese «dreidimensionale Angiosonographie» ohne und mit Echokontrast als vielversprechende nicht invasive Abklärungsmöglichkeit in der Zukunft anbieten wird. Einige Beispiele von Normalbefunden sollen die Möglichkeiten illustrieren. Die Abbildungsebene ist im dreidimensionalen Datensatz frei wählbar.

Abbildung 1
Transtemporale Ableitung mit Darstellung eines normalen Circulus arteriosus Willisii (W) von rechts, wobei Sonoview als Echokontrastmittel verwendet wird.
ACA = Arteria cerebri anterior; MCA = Arteria cerebri media; PCA = Arteria cerebri posterior.

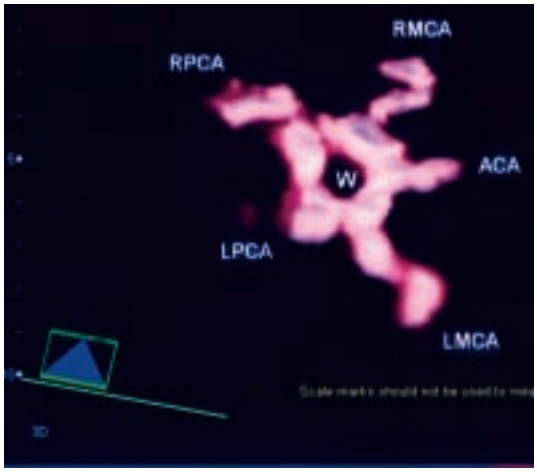

Abbildung 2
Darstellung einer altersentsprechenden Karotis-Bifurkation rechts mit Angiosonographie ohne Echokontrastmittel.
CCA = Arteria carotis communis; ECA = Arteria carotis externa; ICA = Arteria carotis interna.

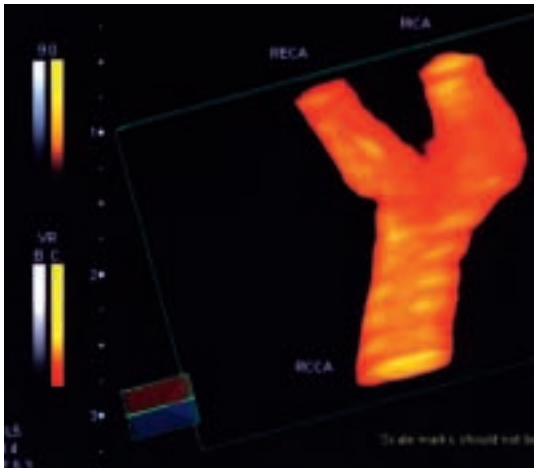

Korrespondenz:
PD Dr. med. Michel Zuber
Bahnhofstrasse 8
CH-5504 Othmarsingen
E-Mail: michel.zuber@bluewin.ch

Kardiovaskuläre Medizin 2004;7: Nr 11

Abbildung 3
Darstellung eines normalen Aortenbogens mit Angiosonographie ohne Echokontrastmittel. Links im Bild zeigt sich die Aorta ascendens, im Bogen der Abgang des Truncus brachiocephalicus, dann der Arteria carotis communis links und der Arteria subclavia links sowie rechts im Bild die descendierende Aorta.

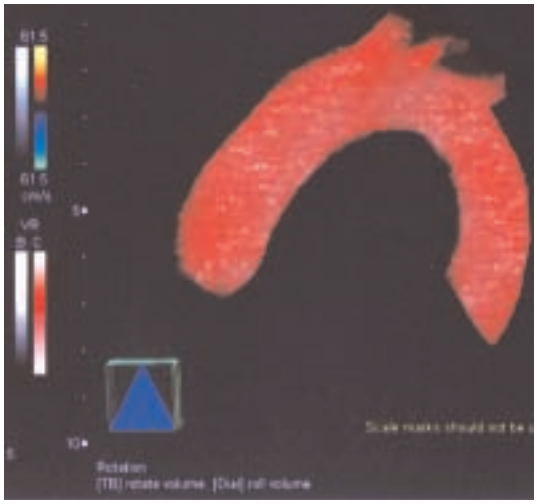

Abbildung 4
Beispiel einer normalen rechten (RRA) und linken (LRA) Nierenarterie am Abgang aus der Aorta abdominalis. Die linke Nierenarterie teilt sich im mittleren Abschnitt auf. Die Darstellung erfolgte mittels Angiosonographie ohne Echokontrastmittel.

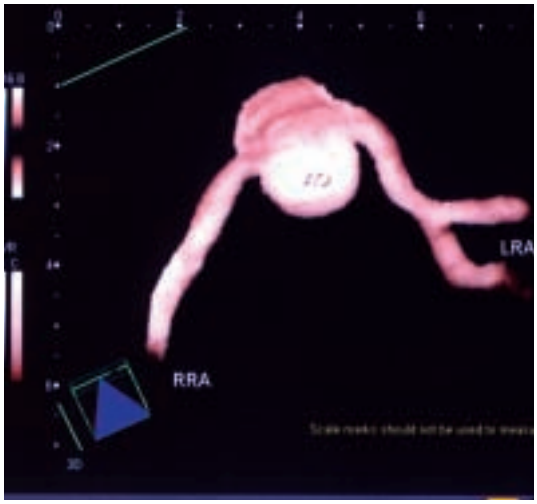

Abbildung 5
Das angiosonographische Bild zeigt ohne Echokontrastmittel die Gefässversorgung einer normalen rechten Niere, wobei blau die venöse und rot die arterielle Perfusion darstellt. Ao = Aorta abdominalis; IVS = Vena cava inferior; RV = Nierenvene; RA = Nierenarterie.

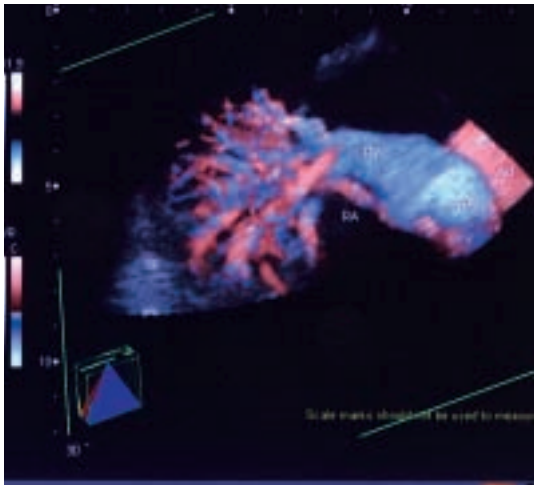

Abbildung 6
Mittels Angiosonographie wird eine normale distale Aorta abdominalis mit der Bifurkation in die linke (LCIA) und rechte (RCIA) Beckenarterie ohne Verwendung eines Echokontrastmittels dargestellt. AA = Aorta abdominalis.