Kardiovaskuläre Medizin 2005;8:241–245

Reto Andres[a], Pascal Berdat[a], Hans-Ruedi Baur[b], Thierry Carrel[a]

[a] Klinik für Herz- und Gefässchirurgie, Inselspital Bern
[b] Kardiologische Abteilung der Medizinischen Klinik, Spital Bern Tiefenau

Schwere embolische Komplikation nach chirurgischer Radiofrequenz-Ablation eines Vorhofflimmerns

Zusammenfassung

Eine ältere Patientin wurde zum operativen Verschluss eines grossen Vorhofseptumdefektes zugewiesen. Als Nebenbefund bestand eine mässige Mitralklappeninsuffizienz aufgrund eines Prolapses des vorderen Mitralklappensegels. Die chirurgische Intervention bestand in einer Annuloplastie der Mitralklappe mit einem Carpentier-Edwards-Ring und einem «Edge-to-edge»-Stich nach Alfieri. Der Vorhofseptumdefekt wurde mit einem Gore-Tex-Flicken verschlossen und schliesslich wurde eine linksatriale Radiofrequenz-Ablation zur Behandlung des chronischen Vorhofflimmerns durchgeführt. Der postoperative Verlauf war durch eine Lungenstauung kompliziert. Die transösophageale Echokardiographie zeigte am 2. postoperativen Tag eine mässige Mitralstenose (mittlerer Gradient 10 mm Hg bei einer Herzfrequenz von 110/min). Aufgrund dieses Befundes und weil die Patientin vom Respirator nicht entwöhnt werden konnte, wurde sie reoperiert. Die Mitralklappe wurde mit einer Bioprothese ersetzt. Nach Eröffnung des linken Vorhofes liess sich thrombotisches Material auf den Ablationslinien der Radiofrequenz-Behandlung nachweisen. Die Patientin konnte problemlos vom extrakorporellen Kreislauf entwöhnt werden, zeigte aber am Tag nach dem zweiten Eingriff ein schweres neurologisches Bild, wahrscheinlich infolge intraoperativer Embolisierung des thrombotischen Materials. Die Computertomographie des Schädels bestätigte die Klinik. Die weitere intensivmedizinische Behandlung wurde abgebrochen.

Fallbeschreibung

Eine 80jährige Patientin wurde wegen zunehmender Anstrengungsdyspnoe, verbunden mit Angst- und Engegefühlen, zur kardiologischen Abklärung zugewiesen. Andere Symptome waren bei altersbedingter, reduzierter Belastbarkeit nicht vorhanden, aber die Patientin bemerkte Unterschenkelödeme in den letzten Monaten. Als kardiovaskulärer Risikofaktor bestand lediglich eine arterielle Hypertonie. Ein Jahr zuvor musste sie wegen Vorhofflimmern und beginnender Herzinsuffzienz hospitalisiert werden.

Das Thoraxröntgenbild zeigte die typischen Zeichen der pulmonalen Hyperzirkulation und eine globale Vergrösserung der Herzsilhouette. Im EKG bestand, bei normalem Lagetyp, ein normokarder Sinusrhythmus mit einzelnen supraventrikulären Tachykardien und einem unvollständigen Rechtsschenkelblock. Anamnestisch bestand ein dringender Verdacht auf paroxysmales Vorhofflimmern mit Palpitationen, die zum Aufwachen der Patientin in der Nacht führten.

Die transthorakale Echokardiographie zeigte einen normal grossen linken Ventrikel mit normaler globaler systolischer Funktion. Die rechtsseitigen Herzhöhlen waren deutlich dilatiert, ebenso der linke Vorhof. Die Pulmonalarterie war deutlich verbreitert. Die Mitralklappe war leicht bis mittelschwer insuffizient, die Trikuspidalklappe mittelschwer insuffizient. In der transthorakalen Untersuchung konnte kein eindeutiger Defekt auf Vorhofsseptumebene nachgewiesen werden. In der transösophagealen Echokardiographie wurde ein aneurysmatisch verändertes Vorhofseptum dargestellt mit Übertritt von Luftbläschen bei Valsalva-Manöver. Es wurde der Verdacht auf eine partielle Fehlmündung der rechten unteren Lungenvene mit einem kleinen, offenen Foramen ovale geäussert. In der invasiven Untersuchung Nachweis eines Links-rechts-Shunts auf Höhe der Vorhöfe mit Qp/Qs von 2,4. Der pulmonal-arterielle Druck war mässig erhöht mit systolischem Blut-

Korrespondenz:
Prof. T. Carrel
Klinik für Herz- und Gefässchirurgie
Inselspital
CH-3010 Bern
E-Mail: thierry.carrel@insel.ch

Kardiovaskuläre Medizin 2005;8: Nr 6

druckwert von 48 mm Hg. Die Koronararterien waren unauffällig.

Aufgrund der störenden Symptomatik und der zunehmend eingeschränkten Leistungsfähigkeit wurde die Indikation zur operativen Sanierung gestellt. Vor Angehen an die extrakorporelle Zirkulation wurde die Mitralklappe nochmals mittels transösophagealer Echokardiographie untersucht: es zeigte sich eine Insuffizienz Grad III mit einem Regurgitationsjet bis zum Vorhofsdach. Als Hauptursache wurde ein Prolaps des mittleren Anteils von A_2 durch Elongation der Sehnenfäden und gleichzeitig eine diskrete Retraktion im Bereich des mittleren posterioren Mitralsegels (P_2) gefunden.

Die Operation erfolgte durch mediane Sternotomie und der kardiopulmonale Bypass wurde nach aorto-bikavaler Kanülierung in leichter Hypothermie bei 32 °C ausgeführt. Der Myokardschutz wurde mit wiederholter Verabreichung von kalter Blutkardioplegie durchgeführt. Die intraoperative Inspektion des Vorhofsseptums zeigte, im Kontrast zur Echokardiographie, den überraschenden Befund eines sehr grossen Vorhofseptumdefektes, in drei grössere Anteile unterteilt. Der echokardiographische Befund im Bereich der Mitralklappe konnte bestätigt werden. Es wurde eine Rekonstruktion der Mitralklappe nach Alfieri durchgeführt: dabei wird ein U-Stich von der Mitte des hinteren zur Mitte des vorderen Segels angelegt und somit eine Zwei-Orifizien-Klappe gebildet (Abb. 1). Anschliessend wurde der native Mitralklappenanulus mit einem 30-mm-Ring gerafft. Danach wurde eine linksatriale Radiofrequenz-Ablation mit dem Cardioblade™ (Medtronic, Minneapolis, MN) durchgeführt. Diese Technik beinhaltet die Isolation der Lungenvenen (Abb. 2) mit Fortsetzung der Ablationslinie zur Basis des linken Vorhofohrs und zum Anulus der Mitralklappe in der Mitte des posterioren Anteils. Das linke Vorhofsohr wurde von endokardial her verschlossen.

Die postoperative Antikoagulation wurde mit intravenösem Liquemin (Startdosierung 15 000 IE pro 24 Stunden) mit dem Ziel, Thrombin-Zeiten I ungerinnbar und II verlängert, eingestellt. Der postoperative Verlauf wurde durch eine Lungenstauung kompliziert und die transösophageale Echokardiographie zeigte am 2. postoperativen Tag eine mässige Mitralstenose (mittlerer Gradient 10 mm Hg bei einer Herzfrequenz von 110/min). Aufgrund dieses Befundes und in Anbetracht der Tatsache, dass die Patientin vom Beatmungsgerät nicht entwöhnt werden konnte, wurde die Indikation zur Re-Operation gestellt. Nach Eröffnung des linken Vorhofes liess sich viel thrombotisches Material auf den Ablationslinien der Radiofrequenz-Behandlung nachweisen. Dieses Material wurde sorgfältig entfernt und anschliessend die Mitralklappe mit einer Bioprothese ersetzt. Die Patientin konnte problemlos vom extrakorporellen Kreislauf entwöhnt werden, zeigte aber am Tag nach dem zweiten Eingriff ein schweres neurologisches Bild, wahrscheinlich infolge intraoperativer Embolisierung des thrombotischen Materials. Es lag ein Hemisyndrom links und ein komatöses Zustandsbild vor. Die Computertomographie des Schädels bestätigte die Klinik mit Nachweis eines grossen Media-Infarktes, worauf die weitere intensivmedizinische Behandlung abgebrochen wurde.

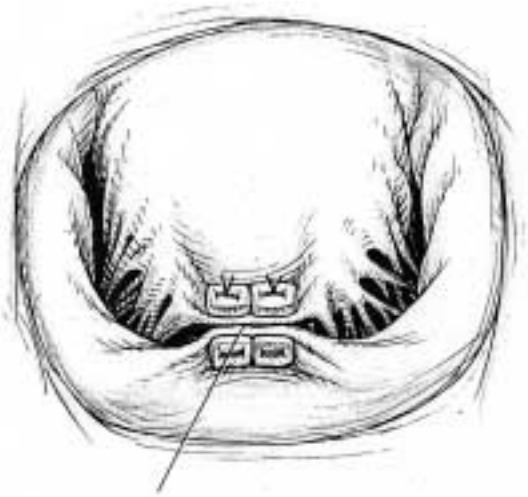

«Edge to edge»-Technik

Abbildung 1
«Edge-to-edge repair» nach Alfieri. Anlage einer Perikard-unterstützten Naht zwischen der mittleren Portion des anterioren und des posterioren Mitralsegels zwecks Bildung einer «double orifice mitral valve». Dieser Stich ermöglicht, in ausgewählten Fällen, eine bessere systolische Apposition beider Mitralklappensegel.

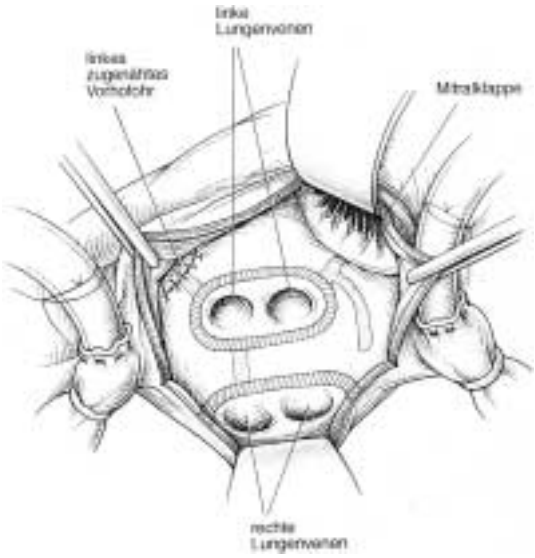

Abbildung 2
Modifizierte Radiofrequenz nach Maze III mit unipolarer Ablation. Das linke Vorhofohr wurde übernäht und die pulmonalen Venen endokardial isoliert. Eine zusätzliche Ablation erfolgt von der Basis des linken Vorhofohrs zur Isolierungslinie der linksseitigen Pulmonalvenen und von diesen wiederum zum posterioren Mitralklappenanulus und entlang des Sinus coronarius. Die Verbindung beider Isolierungslinien um die Pulmonalvenen – an der posterioren Wand des linken Vorhofs – ist fakultativ.

Diskussion

Wir haben diesen Fall zur Vorstellung in «Kardiovaskuläre Medizin» aus verschiedenen Gründen ausgesucht. Zum einen, weil eine exakte Diagnostik bei dieser Patientin trotz transösophagealer Echokardiographie nicht einfach gewesen ist, zum anderen, weil die Indikationsstellung zum Verschluss eines signifikanten Vorhofseptumdefektes bei Patienten im höheren Alter gelegentlich umstritten ist. Weitere Gründe für eine Fallbesprechung sind die Diskussion über Notwendigkeit einer Korrektur der mässig ausgeprägten Mitralinsuffizienz und die chirurgische Ablationstherapie des Vorhofflimmerns. Wir möchten in der Folge uns den letzten drei Aspekten widmen.

Indikationen zum Verschluss eines Vorhofseptumdefektes im höheren Alter

Vorhofseptumdefekte werden in der Regel im Kleinkindesalter entdeckt und einem interventionellen Verschluss mittels Schirmchen oder einer chirurgischen Korrektur vor Schulbeginn zugeführt. Wird die Diagnose später im Leben gestellt, so gelten die gleichen Indikationen für einen späteren Verschluss. Sehr selten wird die Diagnose erst im höheren Alter gestellt; in solchen Situationen ist die Indikation zum Verschluss schwieriger zu stellen. Sie orientiert sich mehr an der Symptomatik und dem Leidensdruck des Patienten (z.B. Dyspnoe, Einschränkung der Leistungsfähigkeit) als an den hämodynamischen Werten (Shunt-Volumen, Vergrösserung der rechtsseitigen Höhlen, pulmonal-arterieller Druck). Bei unserer Patientin kam ein interventioneller Verschluss wegen der unklaren Lokalisation des Defektes (mit Verdacht auf abnorm mündende Lungenvene) nicht in Frage. Beim vorliegenden Fall wurde das Operationsrisiko trotz dem hohen Alter der Patientin als zumutbar beurteilt.

Die Alfieri-Technik zur Rekonstruktion der Mitralklappe

Der Prolaps des anterioren Mitralklappensegels stellt – auch bei isolierter Mitralklappeninsuffizienz – eine anspruchsvollere Situation für den Chirurgen dar, weil Resektionen im Bereich des vorderen Segels langfristig fraglich erfolgreich sind, mit Ausnahme von begrenzten Resektionen bei Endokarditis. Die übliche chirurgische Korrektur eines anterioren Prolapses besteht in der Verkürzung der Sehnenfäden (entweder direkt, oder durch Einsetzen von künstlichen Sehnenfäden oder durch Versetzung der Papillarmuskelköpfe ventrikelwärts) [1]. Die sogenannte «Edge-to-edge»-Technik nach Alfieri erlaubt eine rasche Korrektur des anterioren Prolapses, wenn letzterer vorwiegend im zentralen Anteil von A2 lokalisiert und ischämischer Natur ist [2]. Dabei wird eine U-Naht als Verbindung zwischen dem anterioren und posterioren Mitralklappensegel und somit eine «double orifice valve» gebildet. In tierexperimentellen, aber auch in klinischen Studien, wurden sowohl Machbarkeit wie auch unproblematische Hämodynamik einer solchen Rekonstruktion nachgewiesen. Im vorliegenden Fall entstand aber eine relevante Mitralklappenstenose, die wegen der hämodynamischen Auswirkung und der Lungenstauung eine Reoperation notwendig machte. Eine andere Technik der Rekonstruktion eines anterioren Mitralklappenprolapses wie z.B. die Verkürzung von elongierten Sehnenfäden durch ventrikulärer Versetzung des Papillarmuskelkopfes wurde bei dieser Patientin wegen des Zeitaufwandes (möglichst kurze Operation) nicht berücksichtigt.

In der Regel führt die Bildung einer «Double-orifice»-Klappe mit der Alfieri-Technik zu keiner signifikanten Erhöhung des Gradienten durch die Mitralklappe (<2–3 mm Hg). In unserem Fall dürfte das teilweise steife, anteriore Mitralsegel in Kombination mit einem leicht hypertrophen posterioren Segel und dem tachykarden Rhythmus zu einer unverhältnismässig starken Zunahme des transvalvulären Gradienten geführt haben. In Anbetracht der Tatsache, dass die Mitralinsuffizienz präoperativ als mässig bis mittelschwer beurteilt wurde und dass der pulmonal-arterieller Druck deutlich erhöht war, erachteten wir es als fragwürdig, die Mitralklappe nicht zu sanieren, um so mehr als nach dem Verschluss des Septumdefektes mit einer starken Zunahme des Flusses durch die Mitralklappe gerechnet werden durfte.

Die intraoperative Radiofrequenz-Ablationstherapie bei Vorhofflimmern

Zunehmende Kenntnisse über das Vorhofflimmern mit sophistizierten Methoden zum elektrophysiologischen Mapping haben dazu geführt, dass die Unterbrechung von Makro-Reentry-Circuits heute durch eine selektive chirurgische Ablation möglich geworden ist. Eine ausführliche Serie von Operationstechniken wurde durch James Cox beschrieben und weiterentwickelt [3–6]. Bei der klassischen Cox-Maze-III-Operation werden multiple Inzisionen in beiden Vorhöfen angelegt; diese unterbrechen nicht nur die häufigsten Reentry-Circuits, sondern sie leiten den Impuls

vom Sinusknoten über einen spezifischen Zugang direkt zum atrioventrikulären Knoten. Die Franzosen nennen diesen Eingriff «l'opération du corridor». Es ist eine aufwendige Operation mit langer extrakorporeller Zirkulation und komplexer Schnittführung in beiden Vorhöfen.

Aus diesem Grund wird heute praktisch nur noch die modifizierte Maze-Operation durchgeführt. Dabei handelt es sich entweder um eine reine rechts- oder linksatriale Maze-Operation oder um eine chirurgische Ablationstherapie mit Hilfe von Kryoenergie, Mikrowellen, Radiofrequenz oder Laserenergie [7, 8]. Das gemeinsame Merkmal dieser ablativen Techniken ist die Anlage einer transmuralen Läsion, welche einen Überleitungsblock verursacht und somit als Ersatz für eine chirurgische Durchtrennung des Vorhofgewebes wirkt.

Die Radiofrequenz-Energie ist die häufigste Art der Energie, die zur chirurgischen Behandlung des Vorhofflimmerns benutzt wird. Die Energie führt zum Aufwärmen und Schrumpfen der Myokardzellen bis zur Zerstörung derselben. Sie wird über eine unipolare Elektrode auf das Endokard appliziert (Cardioblade™, Medtronic, Minneapolis, MN). Ziel ist das Setzen einer transmuralen Nekrose, die zur Vernarbung der Vorhofwand und somit zur Unterbrechung von abnormen «Reentry»-Kreisläufen. Allerdings beruht die Technik der linksatrialen Ablation um die Pulmonalvenen allein auf der Ausschaltung der Trigger-Punkte und nicht der Makro-Reentries [9]. Der Nachweis der transmuralen Läsion ist schwierig. Aus diesem Grund werden heute fast nur noch bipolare Elektroden entwickelt, die ein höheres Potential besitzen, eine transmurale Läsion zu produzieren. Nebst der erwähnten Komplikationen (transmurale Läsion mit Perforationen, endokardiale thrombotische Auflagerungen auf der Ablationslinie) sind auch atrioösophageale Fistelbildungen beschrieben worden [10]. Aus diesen Gründen empfehlen die Autoren die Verwendung von bipolaren Energiequellen oder von alternativen Energien.

Die Erfolgsrate der modifizierten Cox-Maze-Operation wird in der Literatur unterschiedlich bewertet. In der Regel darf mit einer – gelegentlich auch verzögerten – Restoration des Sinusrhythmus von zwischen 70 und 90% gerechnet werden [11–16]. Allerdings steht nach der Intervention eine substantielle Anzahl von Patienten immer noch unter Antiarrhythmika. Die längste Nachbeobachtungszeit nach Radiofrequenz-Ablation beider Vorhöfe wurde von Sie rapportiert [17]. Nach einer maximalen Beobachtungszeit von 80 Monaten waren 73% der Patienten im Sinusrhythmus, 20% hatten immer noch ein Vorhofflimmern und 6,5% benötigten einen definitiven Schrittmacher. Andere Autoren haben über vergleichbare Resultate berichtet.

Fazit aus dem vorgelegten Fall

Dieser Fall eignet sich gut, um Indikationen für einen herzchirurgischen Eingriff bei älteren Patienten mit grenzwertig behandlungsbedürftigen Befunden kritisch zu überprüfen. Die ältere Patientin wurde zur Korrektur einer vermuteten Fehlmündung der Pulmonalvene zugewiesen. Als Nebenbefund fand sich eine mässige bis mittelschwere Mitralinsuffizienz. Dazu litt die Patientin an einem paroxysmalen Vorhofflimmern. Aufgrund der vor allem nachts störenden Symptomatik wurde die Indikation zur Ablation des Vorhofflimmerns gestellt, mit dem Ziel der Frequenzkontrolle [18].

Der Verschluss des grossen Vorhofseptumdefekts war an sich unproblematisch. In diesem Falle entstanden die postoperativen Komplikationen aus der Ausdehnung des Eingriffs zur möglichst vollständigen Sanierung der pathologischen Befunde (Mitralklappenrekonstruktion und Ablation des Vorhofflimmerns). Weil Früh-Reoperationen nach Mitralklappenchirurgie und Ablationstherapie sehr ungewöhnlich sind, wurden bis anhin keine thrombotischen Auflagerungen auf den Ablationslinien beschrieben. Aufgrund dieser Beobachtung empfehlen wir unmittelbar postoperativ eine intravenöse therapeutische Liqueminisierung und eine orale Antikoagulation mit Ziel-INR zwischen 3,0 und 3,5 während 6 Monaten nach chirurgischer Ablationsbehandlung wegen Vorhofflimmern.

Im vorgelegten Fall darf eindeutig postuliert werden, dass die Ausdehnung des Eingriffs schliesslich für Morbidität und Mortalität verantwortlich gemacht werden muss, und der unglückliche Ausgang bei dieser Patientin verdeutlicht, dass Fortschritt in der Herzchirurgie oft nicht ohne schwerwiegende Gefahren erkauft werden kann.

Literatur

1 Perier P. Surgical repair of the prolapsing anterior leaflet with chordal shortening. Semin Thorac Cardiovasc Surg 2004;16:174–81.

2 Alfieri O, De Bonis M, Lapenna E, Regesta T, Maisano T, Torraca L, et al. "Edge-to-edge" repair for anterior mitral leaflet prolaps. Semin Thorac Cardiovasc Surg 2004;16:182–7.
3 Cox JL, Schuessler RB, Boineau JP. The surgical treatment of atrial fibrillation I. Summary of the current concepts of the mechanisms of atrial flutter and atrial fibrillation. J Thorac Cardiovasc Surg 1991;101:402–5.
4 Cox JL, Canavan TE, Schuessler RB, Cain ME, Lindsay BD, Stone C, et al. Surgical treatment of atrial fibrillation II. Intraoperative electrophysiological mapping and description of electrophysiological basis of atrial flutter and atrial fibrillation. J Thorac Cardiovasc Surg 1991;101:406–11.
5 Cox JL, Schuessler RB, D'Agostino HR, Stone C, Chang BC, Cain ME, et al. The surgical treatment of atrial fibrillation III. Development of a definitive surgical procedure. J Thorac Cardiovasc Surg 1991;101:569–74.
6 Cox JL. The surgical treatment of atrial fibrillation IV. Surgical technique. J Thorac Cardiovasc Surg 1991;101:584–8.
7 Cox JL. New surgical treatments and catheter-based modifications of the Maze procedure. Semin Thorac Cardiovasc Surg 2000;12:68.
8 Deneke T, Khargi K, Grewe PH, von Dryander S, Kuschkowitz F, Lawo T, et al. Left atrial versus bi-atrial Maze operation using intraoperatively cooled-tip radiofrequency ablation in patients undergoing open-heart surgery: safety and efficacy. J Am Coll Cardiol 2002;39:1644–9.
9 Haissaguerre M, Jais P, Shah DC, Takahashi A, Hocini M, Quiniou G, et al. Spontaneous initiation of atrial fibrillation by ectopic beats originating in the pulmonary veins. N Engl J Med 1998;339:659–66.
10 Doll N, Borger MA, Fabricius A, Stephan S, Gummert J, Mohr FW, et al. Esophageal perforation during left atrial radiofrequency ablation; is the risk too high? J Thorac Cardiovasc Surg 2003;125:836–42.
11 Crystal E, Connolly SJ, Sleik K, Ginger TJ, Yusuf S. Interventions on prevention of postoperative atrial fibrillation in patients undergoing heart surgery. Circulation 2002;106: 75–9.
12 Gillinov AM, Smedira NG, Cosgrove DM. Microwave ablation of atrial fibrillation during mitral valve operations. Ann Thorac Surg 2002;74:1259–64.
13 Gillinov AM, Blackstone EH, McCarthy PM. Atrial fibrillation: current surgical options and their assessment. Ann Thorac Surg 2002;74:2210–15.
14 Kalil RA, Lima GG, Leiria TL, Abrahao R, Pires LM, Prates PR, et al. Simple surgical isolation of pulmonary veins for treating secondary atrial fibrillation in mitral valve disease. Ann Thorac Surg 2002;73:1169–74.
15 Mohr FW, Fabricius AM, Falk V, Autschbach R, Doll N, von Oppell U, et al. Curative treatment of atrial fibrillation with intraoperative radiofrequency ablation: short-term and mid-term results. J Thorac Cardiovasc Surg 2002;123:919–23.
16 Schaff HV, Dearani JA, Daly RC, Orszulak TA, Danielson DK. Cox-Maze procedure for atrial fibrillation: the Mayo Clinic experience. Semin Thorac Cardiovasc Surg 2000;12: 30.
17 Sie HT, Beukema WP, Misier AP, Elvan A, Ennema JJ, Haalebos MM, et al. Radiofrequency modified maze in patients with atrial fibrillation undergoing concomitant cardiac surgery. J Thorac Cardiovasc Surg 2001;122:249–53.
18 Van Gelder IC, Hagens VE, Bosker HA, Kingma JH, Kamp O, Kingma T, et al. A comparison of rate control and rhythm control in patient with recurrent persistent atrial fibrillation. N Engl J Med 2002;347:1834–40.