Kardiovaskuläre Medizin 2005;8:270–278

Ralf. W. Baumgartner

Neurologische Klinik,
UniversitätsSpital Zürich

Abklärung von Karotisstenose und -verschluss

Summary

Diagnostic work-up of patients with suspicion of a symptomatic obstruction of the extracranial carotid artery should be performed on an emergency basis. The applied diagnostic method should be (1.) non-invasive and cause no harm to the patient, and (2.) allow the reliable diagnosis of ≥50% and ≥70% carotid stenosis and occlusion, and ideally of subtotal carotid stenosis with distal narrow lumen, and enable the detection of intracranial stenoses. The most commonly used diagnostic tool, combined extra- and transcranial color duplex ultrasound, and other diagnostic methods including MR, CT and catheter angiography, are discussed.

Zusammenfassung

Die Abklärung von Patienten mit Verdacht auf eine symptomatische Karotis-Obstruktion sollte notfallmässig erfolgen. Die zur Diagnosestellung verwendete Methode sollte (1.) nicht-invasiv und gefahrlos für den Patienten sein, und (2.) die zuverlässige Abgrenzung von ≥50prozentigen und ≥70prozentigen Karotisstenosen und -verschlüssen sowie im Idealfall von subtotalen Karotisstenosen mit distal engem Lumen und intrakraniellen Stenosen erlauben. In dieser Arbeit wird das meistens verwendete diagnostische Verfahren, nämlich die kombinierte extra- und transkranielle Farbduplex-Sonographie, vorgestellt, und der Einsatz der CT-, MR- und Katheter-Angiographie besprochen.

Einleitung

Eine wichtige und behandelbare Ursache von zerebralen Ischämien ist die Karotis-Obstruktion. Sie ist meist atherosklerotischer Genese, und bei unter 50jährigen Patienten oft die Folge einer Karotis-Dissektion [1]. Selten führt eine aortale Dissektion oder ein Morbus Takayasu zu einer Karotis-Obstruktion, wobei häufiger die A. carotis communis als die A. carotis interna (ICA) befallen ist.

In dieser Arbeit werden die bei der Suche nach einer extrakraniellen, atherosklerotischen Karotis-Obstruktion verwendeten Zusatzuntersuchungen, nämlich die Farbduplex-Sonographie, die CT-, MR- und Katheter-Angiographie, besprochen. Einleitend erfolgt eine kurze Zusammenfassung der Therapiestudien und der daraus abgeleiteten Behandlung der drei wichtigsten Karotis-Obstruktionen, der symptomatischen und asymptomatischen Karotisstenose und des symptomatischen Karotisverschlusses, um Dringlichkeit und Fragestellungen der zerebrovaskulären Zusatzuntersuchungen zu definieren.

Die symptomatische Karotisstenose

Eine symptomatische Karotisstenose hat definitionsgemäss zu einem ischämische Schlaganfall, einer transienten ischämischen Attacke (TIA) oder einer retinalen Ischämie geführt. Das «North American Symptomatic Carotid Endarterectomy Trial» (NASCET) [2, 3] hat gezeigt, dass die Karotis-Thrombendarterektomie (CEA) bei ≥50prozentigen Karotisstenosen vorteilhaft ist, das «European Carotid Surgery Trial» (ECST) [4, 5] fand einen Vorteil für die CEA bei ≥60prozentigen Karotisstenosen, und das «Veterans Affairs Trial» (VA) [6] zeigte einen Trend zugunsten der CEA. In einer Metaanalyse wurden die Daten des ECST, NASCET, und VA unter Verwendung gleicher Stenose-Kriterien und End-

Korrespondenz:
Prof. Dr. Ralf W. Baumgartner
Neurologische Klinik
UniversitätsSpital
Frauenklinikstrasse 26
CH-8091 Zürich
E-Mail: Ralf.baumgartner@usz.ch

punkte reanalysiert [7, 8]. Es zeigte sich, dass die Chirurgie bei <30prozentigen Karotisstenosen gefährlich, bei 30–49prozentigen Stenosen nutzlos, bei 50–69prozentigen Stenosen einen geringen Vorteil und bei ≥70prozentigen, nicht subtotalen Stenosen einen deutlichen Vorteil erbrachte [7]. Ausserdem war die CEA am vorteilhaftesten, wenn sie in den ersten 2 Wochen nach Symptombeginn durchgeführt wurde, während eine nach 12 Wochen durchgeführte Operation keinen Vorteil mehr ergab [8]. Der Grund für den mit der Zeit abnehmenden Benefit der CEA besteht darin, dass Schlaganfälle insbesondere in den ersten Tagen und Wochen nach dem ersten Hirnschlag [3, 9] oder einer TIA [10, 11] auftreten. Andererseits konnten Studien zeigen, dass 1–2 Wochen nach nicht invalidisierendem Schlaganfall durchgeführte CEA nicht mit einem erhöhten Risiko von perioperativen Komplikationen assoziiert sind [12–16]. Entsprechend sollten zerebrovaskuläre Abklärungen bei Schlaganfall- und TIA-Patienten notfallmässig durchgeführt werden. Subgruppen-Analysen von NASCET fanden weitere, für die Indikation zur CEA hilfreiche Befunde: (1.) Patienten mit

Tabelle 1
Karotis-Plaques.

Echogenizität	hypoechogen (Blut)
	isoechogen (M. sternocleidomastoideus)
	hyperechogen (Halswirbelkörper)
	homogen – heterogen
	Plaque Typ I: homogen echoarm (emboligen)
	Plaque Typ II: 50% echoarm (emboligen)
	Plaque Typ III: 50% isoechogen oder echoreich
	Plaque Typ IV: 50% isoechogen oder echoreich
	Plaque Typ V: nicht klassifizierbar
Oberfläche	regulär (Tiefe <0,4 mm)
	irregulär (Tiefe 0,4–2,0 mm)
	«ulzeriert» (Tiefe >2,0 mm)

Tabelle 2
Farbduplex-sonographische Kriterien zur Quantifikation von Karotisstenosen.

Stenose	≤50%	B-Bild
	>50%	intrastenotisch: Interna MSV >120 cm/s
		MSV-Quotient Interna / Kommunis >1,5
	≥70%	intrastenotisch: PSV >220 cm/s
		MSV-Quotient Interna / Kommunis >3,3
		RI Kommunis oder Media ipsilateral / kontralateral >15%
		Kollateralisation via Circulus arteriosus Willisii
	>80%	wie bei ≥70prozentiger Stenose
		zusätzlich A. ophthalmica retrograd
	subtotal und enges Lumen	intrastenotische Geschwindigkeit wie bei Stenose >80%
		oder Widerstandsprofil
		cave: distaler Durchmesser nicht zuverlässig bestimmbar

MSV = maximale systolische Flussgeschwindigkeit; RI = Widerstandsindex

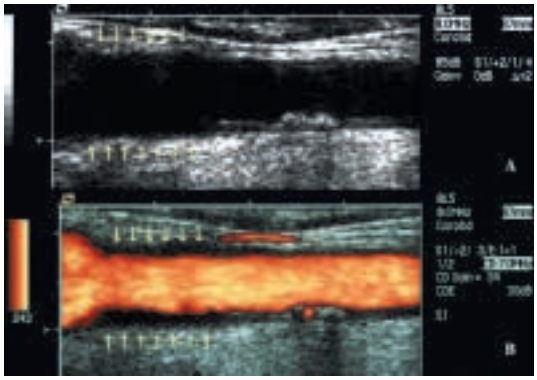

Abbildung 1
Farbduplex-Sonographie einer hypoechogenen Plaque der distalen A. carotis communis (gelbe Pfeile) nach Karotis-Thrombendarterektomie. In der B-Bild-Sonographie (A) ist nicht klar, wo die Wand der distalen A. carotis communis beginnt, während in der Intensitäts-gewichteten Doppler-Sonographie («Power Doppler») die Plaque zur Darstellung kommt.

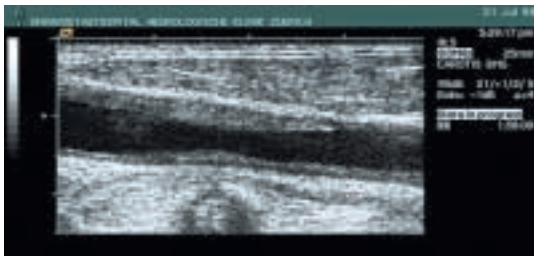

Abbildung 2
B-Bild-Sonographie einer isoechogenen Plaque der A. carotis communis (gleiche Echogenizität wie der über dem Gefäss liegende M. sternocleidomastoideus).

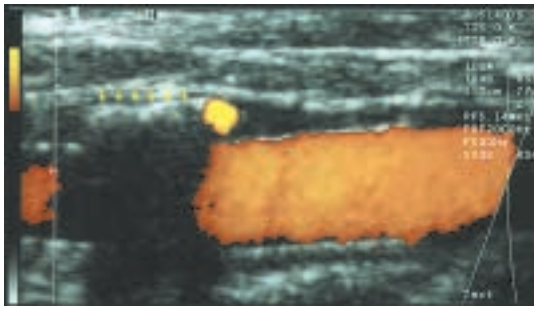

Abbildung 3
Farbduplex-Sonographie (Intensitäts-gewichtet bzw. «Power Doppler») einer hyperechogenen Plaque (gelbe Pfeile) mit darunter liegendem Schallschatten der proximalen Wand der gestenteten A. carotis interna.

nachgeschalteter intrakranieller Stenose zeigten ein erhöhtes Schlaganfallrisiko im Langzeitverlauf, jedoch eine gleiche perioperative Morbidität und Mortalität wie Patienten ohne nachgeschaltete Stenose [2, 17]. Deshalb sollten intrakranielle Stenosen im Karotisstromgebiet erfasst werden, da sie die Indikation zu einer CEA unterstützen. (2.) Konservativ behandelte Patienten mit subtotaler Karotisstenose und distal engem Gefässlumen (Abb. 8A, 9) zeigten ein ebenso tiefes Schlaganfallrisiko wie Patienten mit 30–49prozentiger Karotisstenose [18, 19]. Entsprechend ist die Indikation zur CEA bei diesen Patienten nicht zwingend. Keine kontrollierte Studie hat die CEA bei Patienten mit hohem Risiko von perioperativen CEA-Komplikationen mit einer konservativen Therapie verglichen.

Aus dem Obengesagten geht hervor, dass die Abklärung bei Verdacht auf symptomatische Karotis-Obstruktion (1.) notfallmässig durchführbar sein sollte; (2.) nichtinvasiv und gefahrlos für den Patienten sein sollte; (3.) die zuverlässige Abgrenzung von ≥50prozentigen und ≥70prozentigen Karotisstenosen und -verschlüssen sowie im Idealfall von subtotalen Karotisstenosen mit distal engem Lumen und intrakranielle Stenosen erlauben sollte.

Tabelle 3
Diagnostische Kriterien einer intrakranielle Stenose.

	maximale systolische Flussgeschwindigkeit [cm/s]	
	<50%	**≥50%**
A. cerebri anterior	≥155	≥220
A. cerebri media	≥120	≥155
A. cerebri posterior	≥100	≥145
A. vertebralis	≥100	≥140
A. basilaris	≥90	≥120

Tabelle 4
Diagnostische Kriterien für einen intrakraniellen Gefässverschluss.

Keine Farb- und Spektraldopplersignale (auch nicht nach Gabe von Echokontrastverstärkern)
Beschallungsfenster adäquat
Angrenzende Gefässe und / oder Hirnparenchym detektierbar
± Vor und / oder nach Verschluss abnorme Hämodynamik wie bei ≥70prozentiger Karotisstenose
Rekanalisation bei Verlaufsuntersuchung

Tabelle 5
Diagnostische Kriterien für eine Kollateralisation durch den Circulus arteriosus Willisii.

Kollaterale	**diagnostisches Kriterium**
A. communicans anterior	A. cerebri anterior mit retrograder Flussrichtung (Farb- und Spektraldopplersonographie, axiale und koronare Beschallung)[1]
A. communicans posterior	A. communicans mit Flussrichtung vom vertebro-basilären zum Karotisstromgebiet
	MSV der präkommunalen A. cerebri posterior >100 cm/s

MSV = maximale systolische Flussgeschwindigkeit

[1] Falls die A. cerebri anterior nicht darstellbar ist, kann eine Abnahme der Flussgeschwindigkeit in der distal der Karotisstenose gelegenen A. cerebri media während digitaler Kompression der kontralateralen A. carotis communis 2 cm unterhalb der Karotis-Bifurkation als Hinweis für eine Kollateralisation über die A. communicans anterior verwendet werden.

Die asymptomatische Karotisstenose

Die Durchführung einer Abklärung im Hinblick auf das Vorliegen einer asymptomatischen Karotisstenose ist nicht zwingend, da der Nutzen einer CEA in dieser Situation gering ist. Die ersten drei Studien, die bei Patienten mit asymptomatischer Karotisstenose die CEA mit einer konservativen Behandlung verglichen, zeigten keine Abnahme der Schlaganfälle in der operierten Gruppe [20, 21], und die «Mayo Asymptomatic Carotid Endarterectomy Study» wurde nach 71 Patienten gestoppt [22]. Die «Asymptomatic Carotid Atherosclerosis Study» (ACST) [23] zeigte erstmals einen signifikanten Vorteil für die CEA in der Schlaganfallprävention. Allerdings wurden schwere und tödliche Schlaganfälle nicht verhindert, und nur Männer profitierten vom Eingriff. Im «Asymptomatic Carotid Surgery Trial» (ACST) [24] konnte die Wirksamkeit der CEA bei Patienten mit sonographisch ≥70prozentigen Karotisstenosen gezeigt werden. Im Gegensatz zu ECST wurden auch invalidisierende und tödliche Schlaganfälle verhindert, Frauen profitieren jedoch unverändert nicht von einer Operation. Allerdings zeigte sich keine Wirksamkeit bei über 75jährigen, da die Hälfte dieser Patienten während der 5jährigen Beobachtungszeit wegen anderen Ursachen verstarb. Ausserdem müssen 93 Patienten operiert werden, um in einem Jahr einen Schlaganfall zu verhindern, und 200, um einen invalidisierenden oder tödlichen Hirnschlag zu vermeiden. Auch für Patienten mit asymptomatischer Karotisstenose mit hohem Risiko von CEA-Komplikationen gibt es keine kontrollierte Studie, welche die CEA mit der konservativen Therapie verglichen hat. Entsprechend sind wir in unserer Klinik unverändert der Meinung, dass eine CEA bei Patienten mit asymptomatischer Karotisstenose nur bei selektionierten Män-

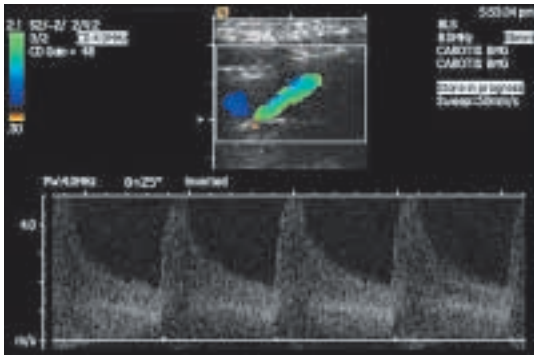

Abbildung 4
Farbduplex-Sonographie einer 85prozentigen Abgangsstenose der A. carotis interna.

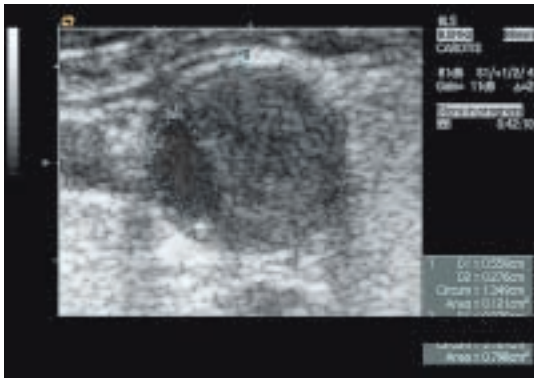

Abbildung 5
B-Bild-Sonographie einer isoechogenen, 72prozentigen Stenose der A. carotis communis.

nern angezeigt ist. Deshalb sollte bereits vor einer Untersuchung der hirnzuführenden Arterien abgeklärt werden, ob Patienten überhaupt für eine allfällige CEA in Frage kommen. Eine Abklärung der zerebralen Arterien im Hinblick auf eine asymptomatische Karotisstenose sollte die oben erwähnten Anforderungen (2.)–(3.) erfüllen.

Die symptomatische Karotisverschluss

Ein Karotisverschluss ist meist nicht revaskularisierbar, da sich der ICA-Thrombus bis nach intrakraniell ausgedehnt hat. Karotisverschlüsse mit schlechter zerebraler Vasomotorenreserve (VMR) haben ein erhöhtes Langzeit-Schlaganfall-Risiko [25]. Die Vasomotorenreserve (VMR) kann durch verschiedene Verfahren, wie die transkranielle Dopplersonographie (TCD), Single Photon- oder Positronen-Emissions-Tomographie (PET) erfasst werden. Eine kontrollierte Sekundärpräventionsstudie zeigte keinen Nutzen einer extra-intrakraniellen Gefäss-Anastomose zwischen Ästen der A. temporalis superficialis und der A. cerebri media bei Patienten mit symptomatischem Interna-Verschluss [26]. Trotzdem wird bei selektionierten Patienten mit schlechter oder aufgehobener zerebraler VMR eine extra-intrakranielle Gefäss-Anastomose in Betracht gezogen.

Tabelle 6
Vor- und Nachteile der kombinierten extra- und transkraniellen Farbduplex-Sonographie.

Vorteile	Nachteile
Am Krankenbett durchführbar	Untersucher-abhängig
Unkooperative Patienten untersuchbar	«Black spots», d.h. nicht alle Gefässabschnitte darstellbar
Nicht invasiv	subtotale Stenose mit distal engem Gefässlumen nicht zuverlässig erfassbar
Zuverlässige Methode	
Kostengünstig	
Darstellung der Gefässwand und -oberfläche	
Erfassung von intrakraniellen Stenosen und Kollateralen	

Ultrasonographische Verfahren

Die *kombinierte extra- und transkranielle Farbduplex-Sonographie (FDS) der hirnzuführenden Arterien* ist heutzutage die Standarduntersuchung bei der Abklärung von Patienten im Hinblick auf eine Karotis-Obstruktion. In geübten Händen beträgt die diagnostische Zuverlässigkeit zur Erfassung und Quantifikation einer Karotisstenose und zur Diagnose eines Karotisverschlusses 92–100% [27–30]. Deshalb ist die FDS als einzige Abklärung vor CEA oder Karotis-Stenting in der Mehrzahl der Fälle ausreichend. Die Vor- und Nachteile der Methode sind in Tabelle 6 aufgeführt.

In der extrakraniellen B-Bild-Sonographie wird die Echogenizität (hypo-, iso- und hyperechogen; homogen und heterogen) und die Oberfläche der Karotis-Plaque beschrieben (Tab. 1, Abb. 1–3). Aufgrund der unterschiedlichen Echogenizität wurden 1997 an einem Konsensus-Meeting [31] fünf verschiedene Plaque-Typen unterschieden (Tab. 2); wichtig ist, dass die Typen 1 und 2 emboligener sind, weil sie frische bzw. instabile Plaque-Anteile enthalten [32, 33]. Ausserdem konnte kürzlich gezeigt werden, dass echoarme Plaques das Risiko des Auftretens eines Schlaganfalls während Karotis-Stenting erhöhen [34].

Zur zuverlässigen Quantifikation einer Karotisstenose müssen die intra-, prä- und poststenotischen hämodynamischen Parameter mittels Spektraldoppler-Sonographie erfasst werden. Die Kriterien wurden an einem internationalen Konsensus-Meeting [35] erarbeitet und sind in Tabelle 3 aufgeführt. Die den genannten Kriterien zu Grunde liegende zusätzliche Verwendung der transorbitalen und transtemporalen FDS erlaubt eine

Kardiovaskuläre Medizin 2005;8: Nr 7-8

zuverlässigere Quantifikation der Karotisstenose als die alleinige Verwendung der extrakraniellen FDS (Abb. 4) [36]. Ausserdem können intrakranielle Stenosen erfasst werden. Entsprechend werden die A. carotis communis, die ICA am Abgang und zervikal, der Karotis-Siphon und die A. ophthalmica transorbital (fakultativ die periorbitalen Arterien), und die Karotis-Endstrecke, die Aa. cerebri mediae, anterior und posterior transtemporal beschallt. Auch die hintere Hirnzirkulation wird untersucht, um weitere Stenosen und Verschlüsse zu erfassen. Entsprechend werden die A. subclavia vor und nach dem Abgang der A. vertebralis (VA), die VA extrakraniell (Abgang, prävertabraler Teil, pars transversaria, Atlas-Schlinge) und intrakraniell sowie die A. basilaris (BA) beschallt. Die intrakranielle VA und die BA werden durch das Foramen ovale untersucht. Die Quantifikation von <50prozentigen Karotisstenosen und in Ausnahmefällen von ≥50prozentigen Karotisstenosen erfolgt im B-Bild (Abb. 5) oder im farbkodierten B-Bild (sog. «Flow-Lumen»-Methode) [37, 38]. Die diagnostischen Kriterien zur Farbduplex-sonographischen Erfassung von intrakraniellen Stenosen [39], Verschlüssen [40, 41] und Kollateralen [42–44] basieren auf Angiographie-korrelierten Studien und sind in den Tabellen 3–5 zusammengefasst.

Zusammenfassend führen wir bei der Suche nach einer Karotis-Obstruktion primär eine kombinierte extra- und transkranielle FDS durch. Bei Verdacht auf subtotale Stenose mit distal engem Lumen versuchen wir die Diagnose mit CT-Angiographie zu erzwingen. Falls dies nicht gelingt oder bei einem nicht konklusiven FDS-Befund wird direkt eine Katheter-Angiographie veranlasst.

Die *Detektion von mikroembolischen Signalen (MES) mittels TCD* ist eine zeitaufwendige Methode, welche aktuell immer noch die konstante Anwesenheit eines erfahrenen Untersuchers während der 30–60 Minuten dauernden Ableitung voraussetzt. In zahlreichen Studien konnte gezeigt werden, dass (1.) Patienten mit symptomatischer Karotisstenose eine signifikant höhere Prävalenz und Anzahl von MES im Vergleich zu asymptomatischen Patienten aufweisen [45, 46], (2.) die Zahl von MES mit zunehmendem zeitlichem Abstand zum ischämischen Ereignis abnimmt [47], (3.) die MES nach CEA nicht mehr nachweisbar sind oder ihre Anzahl signifikant reduziert wird [45, 48, 49], (4.) die Anzahl von MES bei Patienten mit symptomatischer Karotisstenose von der Plaque-Morphologie abhängt [50, 51] und (5.) das Schlaganfallrisiko bei Patienten mit asymptomatischer Karotisstenose von der Anzahl der MES abhängt [52, 53]. Entsprechend kann der Nachweis von MES bei Patienten mit symptomatischer und insbesondere asymptomatischer Karotisstenose als Argument für eine CEA verwendet werden.

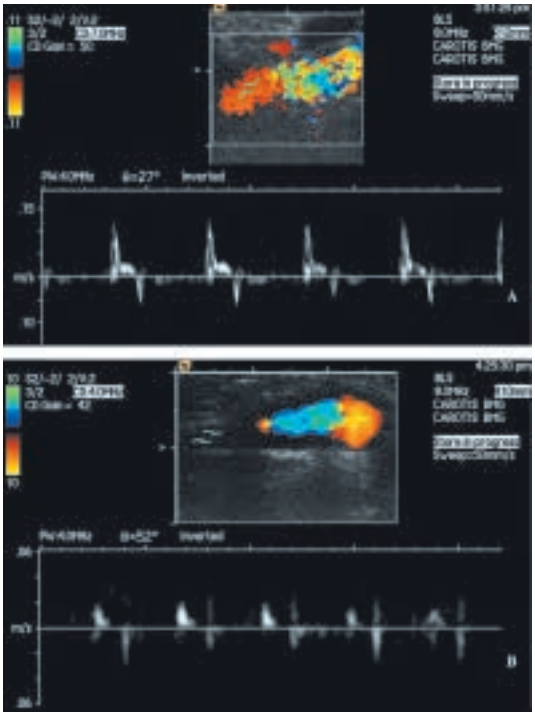

Abbildung 6
Farbduplex-Sonographie eines atherosklerotischen Verschlusses der A. carotis interna am Abgang mit Anschlagspuls im präokklusionellen Gefässabschnitt (A). Das Doppler-Spektrum des verschlossenen Interna-Segments, das ein isoechogenes Lumen mit verkleinertem Diameter (B) aufweist, zeigt im Doppler-Spektrum Wandpulsationen.

Tabelle 7
Vor- und Nachteile der MR-Angiographie.

Vorteile	Nachteile
Semi-invasiv	nicht am Krankenbett durchführbar
Schnelle Untersuchung	schwierig bei unkooperativem Patient
Zuverlässige Methode zur Erfassung von ≥70prozentigen Karotisstenosen und -verschlüssen	Untersuchung bei Platzangst und Metallimplantaten nicht durchführbar
Gefässbettdarstellung	Stenosegrad über- und unterschätzt
	Abgrenzung subtotale Stenose versus Verschluss teilweise schwierig
	Diameter des poststenotischen Lumens bei subtotaler Stenose nicht zuverlässig erfasst
	Gefässwand nicht dargestellt

Die MR-Angiographie

Die Sensitivität und Spezifität der MR-Angiographie (MRA) zur Erfassung einer ≥70prozentigen Karotisstenose war in Monozenter-Studien 75–97% bzw. 73–100% [36, 54–58]. Die entsprechenden Zahlen einer rezenten Metaanalyse betragen 90% (Sensitivität) und 77% (Spezifität) [59]. Die Sensitivität und

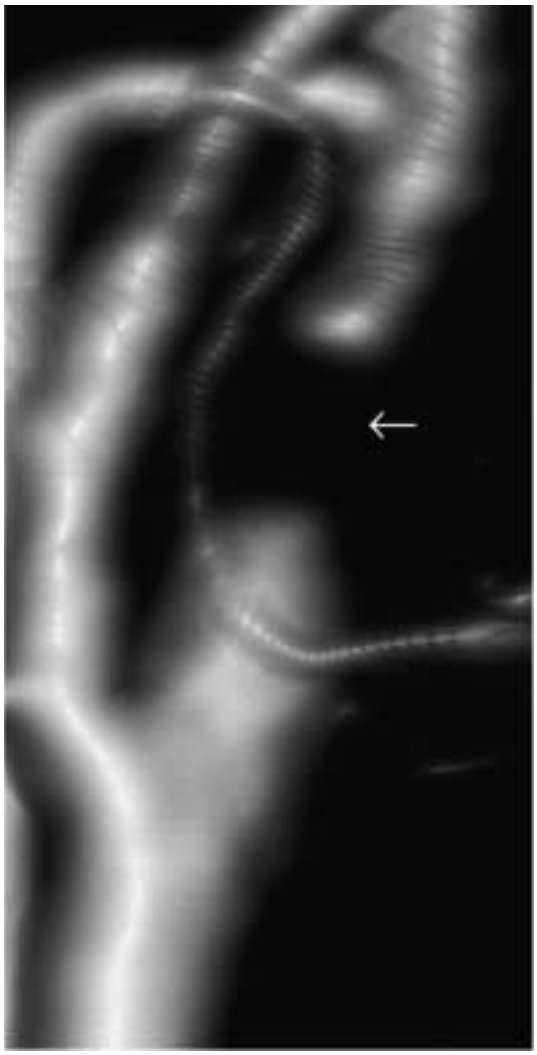

Abbildung 7
MR-Angiographie einer Abgangsstenose der A. carotis interna. Das intrastenotische Lumen ist wegen eines «flow void»-Artefakts nicht sichtbar und die Stenose kann deshalb nicht quantifiziert werden.

Spezifität für die Diagnose eines Karotisverschlusses sind 92–100% [60]. Die Vor- und Nachteile des MRA sind in Tabelle 7 aufgeführt. Es ist jedoch erwähnenswert, dass die MRA wegen des «partial volume»-Effekts oft nicht in der Lage ist, eine mittel- bis hochgradige Karotisstenose zuverlässig zu quantifizieren [61, 62]. Es kann auch zur Ausbildung eines «flow void»-Artefakts (Abb. 7) kommen, wobei das intrastenotische Gefässlumen nicht mehr abgebildet ist [63]. Auch kann ein langsamer poststenotischer Fluss bei subtotaler Karotisstenose mit einem Karotisverschluss verwechselt werden [62]. Präliminäre Daten weisen darauf hin, dass das Kontrastmittelverstärkte dreidimensionale MRA das letztgenannte Problem lösen könnte [64].

Zusammenfassend führen wir ein MRA als Ergänzung zur FDS auf Wunsch des Operateurs durch, wenn dieser sich ein dreidimensionales Bild vom Operationssitus machen will.

Die CT-Angiographie

Die Sensitivität der CT-Angiographie (CTA) zur Erfassung einer ≥70prozentigen Karotisstenose beträgt 74–100% und die Spezifität 63–100% [54, 55, 58, 65–67] (Abb. 8). Die Quantifikation von 70–99prozentigen Stenosen ist unzuverlässig, da die Stenose über- oder unterschätzt werden kann [54, 55, 58, 65–67]. In einer Arbeit konnte gezeigt werden, dass das CTA zuverlässig subtotale Karotisstenosen mit distal engem Lumen erfassen kann (Abb. 8A) [68]. Die Vor- und Nachteile des CTA sind in Tabelle 8 zusammengefasst.

Zusammenfassend verwenden wir das CTA zur Erfassung von subtotalen Stenosen mit distal engem Gefässlumen und auf Wunsch des Operateurs zur Darstellung der Gefässanatomie.

Tabelle 8
Vor- und Nachteile der CT-Angiographie.

Vorteile	Nachteile
Semi-invasiv	nicht am Krankenbett durchführbar
Schnelle Untersuchung	schwierig bei unkooperativem Patient
Zuverlässige Methode zur Erfassung von ≥70prozentigen Karotisstenosen und -verschlüssen	Kontrastmittel benötigt
Abbildung Gefässbett und Gefässwand	Bestrahlung
Erfassung des poststenotischen Diameters bei subtotaler Stenose	Stenosegrad über- und unterschätzt

Die Katheter-Angiographie

Die Katheter-Angiographie ist unverändert der Referenzstandard für die Quantifikation von Karotisstenosen und die Diagnose eines Karotisverschlusses (Abb. 9). Es handelt sich jedoch um eine invasive Methode, die insbesondere bei unerfahrenen Untersuchern in 1–2% der Fälle zu einem Schlaganfall und weiteren Komplikationen wie einer Gefäss-Dissektion führen kann [69–71]. Sie wird deshalb nach Möglichkeit durch die FDS oder ein anderes oben geschildertes semi-invasives

Tabelle 9
Vor- und Nachteile der Katheter-Angiographie.

Vorteile	Nachteile
Optimale Bildqualität	nicht am Krankenbett durchführbar
Gefässbettdarstellung	schwierig bei unkooperativem Patient
	Komplikationen (Schlaganfall, Dissektion, Blutung an Punktionsstelle)
	Gefässwand nicht dargestellt

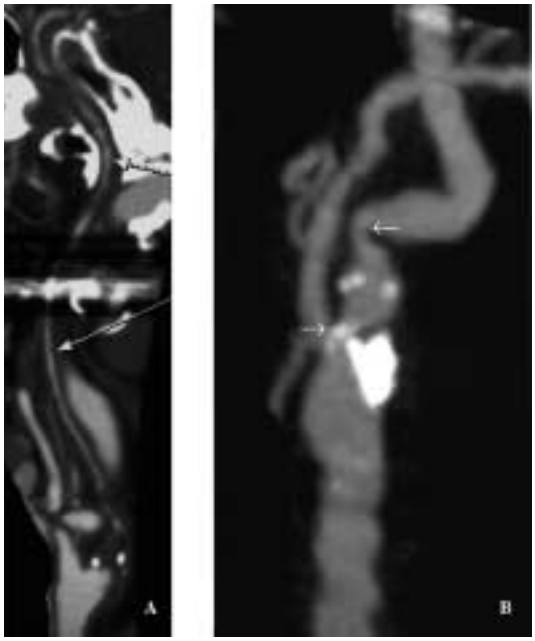

Abbildung 8
CT-Angiographie (A) einer subtotalen Abgangsstenose der A. carotis interna mit distal engem Gefässlumen (weisse Pfeile) und (B) von Tandemstenosen (weisse Pfeile) der A. carotis interna mit hyperintensen, verkalkten Anteilen.

Abbildung 9
Katheter-Angiographie von zwei filiformen Abgangsstenosen der A. carotis interna mit poststenotisch normalem (A) und engem (B) Gefässlumen.

Verfahren ersetzt. Die Vor- und Nachteile der Katheter-Angiographie sind in Tabelle 9 zusammengestellt.

Literatur

1 Baumgartner RW, Arnold M, Baumgartner I, Mosso M, Gönner F, Studer A, et al. Carotid dissection with and without ischemic events: local symptoms and cerebral artery findings. Neurology 2001;57:827–32.
2 Barnett HJM, Taylor DW, Eliasziw M, Fox AJ, Ferguson GG, Haynes BR, et al. for the North American Symptomatic Carotid Endarterectomy Trial Collaboraters. Benefit of carotid endarterectomy in patients with symptomatic moderate or severe stenosis. N Engl J Med 1998;339:1415–25.
3 North American Symptomatic Carotid Endarterectomy Trial Collaborators. Beneficial effect of carotid endarterectomy in symptomatic patients with high-grade carotid stenosis. N Engl J Med 1991;325:445–53.
4 European Carotid Surgery Trialists' Collaborative Group. MRC European Carotid Surgery Trial: interim results for symptomatic patients with severe (70–99%) or with mild (0–29%) carotid stenosis. Lancet 1991;337:1235–43.
5 European Carotid Surgery Trialists' Collaborative Group. Randomised trial of endarterectomy for recently symptomatic carotid stenosis: final results of the MRC European Carotid Surgery Trial (ECST). Lancet 1998;351:1379–87.
6 Mayberg MR, Wilson SE, Yatsu F, Weiss DG, Messina L, Hershey LA, et al. for the Veterans Affairs Cooperative Studies Program 309 Trialist Group. Carotid endarterectomy and prevention of cerebral ischemia in symptomatic carotid stenosis. JAMA 1991;266:3289–94.
7 Rothwell PM, Eliasziw M, Gutnikov SA, Fox AJ, Taylor DW, Mayberg MR, et al. for the Carotid Endarterectomy Trialists' Collaboration. Analysis of pooled data from the randomised controlled trials of endarterectomy for symptomatic carotid stenosis. Lancet 2003;361:107–16.
8 Rothwell PM, Eliasziw M, Gutnikov SA, Warlow CP, Barnett HJM for the Carotid Endarterectomy Trialists Collaboration. Endarterectomy for symptomatic carotid stenosis in relation to clinical subgroups and timing of surgery. Lancet 2004;363:915–24.
9 Dosick SM, Whalen RC, Gale SS, Brown OW. Carotid endarterectomy in the stroke patient: computerized axial tomography to determine timing. J Vasc Surg 1985;2:214–9.
10 Johnston SC, Gress DR, Browner WS, Sidney S. Short-term prognosis after emergency department diagnosis of TIA. JAMA 2000;284:2901–6.
11 Lovett JK, Dennis MS, Sandercock PA, Bamford J, Warlow CP, Rothwell PM. Very early risk of stroke after a first transient ischemic attack. Stroke 2003;34:e138–40.
12 Gasecki AP, Ferguson GG, Eliasziw WM, Clagett GP, Fox AJ, Hachinski V, et al. Early endarterectomy for severe carotid stenosis after a nondisabling stroke: results from the North American Symptomatic Carotid Endarterectomy Trial. J Vasc Surg 1994;20:288–95.
13 Paty PSK, Darling RC, Woratyla S, Chang BB, Kreienberg PB, Shah DM. Timing of carotid endarterectomy in patients with recent stroke. Surgery 1997;122:850–5.
14 Piotrowski JJ, Bernhard VM, Rubin JR, McIntyre KE, Malone JM, Parrent FN, et al. Timing of carotid endarterectomy after acute stroke. J Vasc Surg 1990;11:45–52.
15 Ricco JB, Illuminati G, Bouin-Pineau MH, Demarque C, Camiade C, Blecha L, et al. Early carotid endarterectomy after a nondisabling stroke: a prospective study. Ann Vasc Surg 2000;14:89–94.
16 Whittemore AD, Ruby ST, Couch NP, Mannick JA. Early carotid endarterectomy in patients with small, fixed neurologic deficits. J Vasc Surg 1984;1:795–9.
17 Kappelle LJ, Eliasziw M, Fox AJ, Sharpe BL, Barnett HJM for the North American Symptomatic Carotid Endarterectomy Trial (NASCET) Group. Importance of intracranial atherosclerotic disease in patients with symptomatic stenosis of the internal carotid artery. Stroke 1999;30:282–6.
18 Rothwell P, Warlow C, Group. ftETC. Low risk of ischemic stroke in patients with symptomatic carotid nearocclusion: implications for imaging and treatment. Cerebrovasc Dis 1999;9(suppl 1):1–66.
19 Rothwell PM, Warlow CP, on behalf of the European Carotid Surgery Trialists' Collaborative Group. Low risk of ischemic stroke in patients with reduced internal carotid artery lumen diameter distal to severe symptomatic carotid stenosis. Cerebral protection due to low poststenotic flow? Stroke 2000;31:622–30.
20 CASANOVA Study Group. Carotid surgery versus medical therapy in asymptomatic carotid stenosis. Stroke 1991;22:1229–35.
21 Hobson RWI, Weiss DG, Fields WS, Goldstone J, Moore WS, Towne JB, et al. for the Veterans Affairs Cooperative Study Group. Efficacy of carotid endarterectomy for asymptomatic carotid stenosis. N Engl J Med 1993;328:221–7.

22 Mayo Asymptomatic Carotid Endarterectomy Study Group. Results of a randomized controlled trial of carotid endarterectomy for asymptomatic carotid stenosis. Mayo Clin Proc 1992;67:513–8.
23 Executive committee for the Asymptomatic Carotid Atherosclerosis Study. Endarterectomy for asymptomatic carotid artery stenosis. JAMA 1995;273:1421–8.
24 MRC Asymptomatic Carotid Surgery Trial (ACST) Collaborative Group. Prevention of disabling and fatal strokes by successful carotid endarterectomy in patients without recent neurological symptoms: randomised controlled trial. Lancet 2004;363:1491–502.
25 Widder B, Kleiser B, Krapf H. Course of cerebrovascular reactivity in patients with carotid artery occlusions. Stroke 1994;25:1963–7.
26 The Extracranial Intracranial Bypass Study Group. Failure of extracranial-intracranial bypass to reduce the risk of ischemic stroke. N Engl J Med 1985;313:1191–2000.
27 Berman SS, Devine JJ, Erdoes LL, Hunter GC. Distinguishing carotid artery pseudoocclusion with color-flow Doppler. Stroke 1995;26:434–8.
28 Polak JF, Dobkin GR, O'Leary DH, et al. Internal carotid artery stenosis: accuracy and reproducibility of color-Doppler assisted duplex imaging. Radiology 1989;173:793–800.
29 Sitzer M, Fürst G, Fischer H, Siebler M, Fehlings T, Kleinschmidt A, et al. Between method correlation in quantifying internal carotid stenosis. Stroke 1993;24:1513–8.
30 Blakeley DD, Oddone EZ, Hasselblad V, Simel DL, Matchar DB. Noninvasive carotid artery testing. A meta-analytic review. Ann Intern Med 1995;122:360–7.
31 De Bray JM, Baud JM, Dauziat M, on behalf of the Consensus Conference. Consensus concerning the morpholgy and the risk of carotid plaques. Cerebrovasc Dis 1997;7:289–96.
32 Bock RW, Gray-Weale AC, Mock PA, App Stats M, Robinson DA, Irwig L, et al. The natural history of asymptomatic carotid artery disease. J Vasc Surg;17:160–9.
33 Mathiesen EB, Bonaa KH, Joakimsen O. Echolucent plaques are associated with high risk of ischemic cerebrovascular events in carotid stenosis: the tromso study. Circulation 2001;103:2171–5.
34 Biasi GM, Froio A, Diethrich EB, Deleo G, Galimberti S, Mingazzini P, et al. Carotid plaque echolucency increases the risk of stroke in carotid stenting: the Imaging in Carotid Angioplasty and Risk of Stroke (ICAROS) study. Circulation 2004;110:756–62.
35 De Bray JM, Glatt B. Quantification of atheromatous stenosis in the extracranial internal carotid artery. Cerebrovasc Dis 1995;5:414–26.
36 Johnston DC, Goldstein LB. Clinical carotid endarterectomy decision making: noninvasive vascular imaging versus angiography. Neurology 2001;56:1009–99.
37 Sitzer M, Siebler M, Steinmetz H. Non-invasive evaluation of internal carotid stenosis with colour Doppler-assisted duplex imaging. Clin Radiol 1996;51(suppl 1):24–7.
38 Steinke W, Hennerici M, Rautenberg W, Mohr JP. Symptomatic and asymptomatic high-grade carotid stenoses in Doppler color-flow imaging. Neurology 1992;42:131–8.
39 Baumgartner RW, Mattle HP, Schroth G. Assessment of ≥50 and <50% intracranial stenoses by transcranial color-coded duplex sonography. Stroke 1999;30:87–92.
40 Kenton A, Martin P, Tabott R, Moody A. Comparison of transcranial color-coded duplex sonography and magnetic resonance angiography in acute stroke. Stroke 1997;28:1601–6.
41 Gerriets T, Seidel G, Fiss I, Modrau B, Kaps M. Contrast-enhanced transcranial color-coded duplex sonography. Neurology 1999;52:1133–7.
42 Baumgartner RW, Baumgartner I, Schroth G. Diagnostic criteria for transcranial colour-coded duplex sonography evaluation of cross-flow through the circle of Willis in unilateral obstructive carotid artery disease. J Neurol 1996;243: 516–21.
43 Baumgartner RW, Baumgartner I, Mattle HP, Schroth G. Transcranial color-coded duplex sonography in unilateral flow-restrictive extracranial carotid artery disease. AJNR Am J Neuroradiol 1996;17:777–83.
44 Baumgartner RW, Baumgartner I, Mattle HP, Schroth G. Transcranial color-coded duplex sonography in the evaluation of collateral flow through the circle of Willis. AJNR Am J Neuroradiol 1997;18:127–33.
45 Georgiadis D, Grosset DG, Quin R, Bone I, Nicoll I, Lees KR. Detection of intracranial emboli in patients with carotid disease. Eur J Vasc Surg 1994;8:309–14.
46 Siebler M, Kleinschmidt A, Sitzer M, Steinmetz H, Freund HJ. Cerebral microembolism in symptomatic and asymptomatic high-grade internal carotid artery stenosis. Neurology 1994;44:615–8.
47 Forteza AM, Babikian VL, Hyde C, Winter M, Pochay V. Effect of time and cerebrovascular symptoms of the prevalence of microembolic signals in patients with cervical carotid stenosis. Stroke 1996;27:687–90.
48 Siebler M, Sitzer M, Rose G, Bendfeldt D, Steinmetz H. Silent cerebral embolism caused by neurologically symptomatic high-grade carotid stenosis. Brain 1993;116:1005.
49 van Zuilen EV, Moll FL, Vermeulen FE, Mauser HW, van Gijn J, Ackerstaff RG. Detection of cerebral microemboli by means of transcranial Doppler monitoring before and after carotid endarterectomy. Stroke 1995;26:210–3.
50 Sitzer M, Möller W, Siebler M, Hort W, Kniemeyer HW, Jäncke L, et al. Plaque ulceration and lumen thrombus are the main sources of cerebral microemboli in high-grade internal carotid artery stenosis. Stroke 1995;26:1231–3.
51 Valton L, Larrue V, Arrue P, Geraud G, Bes A. Asymptomatic cerebral embolic signals in patients with carotid stenosis. Correlation with appearance of plaque ulceration on angiography. Stroke 1995;26:813–5.
52 Siebler M, Nachtmann A, Sitzer M, Rose G, Kleinschmidt A, Rademacher J, et al. Cerebral microembolism and the risk of ischemia in asymptomatic high-grade internal carotid artery stenosis. Stroke 1995;26:2184–6.
53 Molloy J, Markus HS. Asymptomatic embolization predicts stroke and TIA risk in patients with carotid artery stenosis. Stroke 1999;30:1440–3.
54 Randoux B, Marro B, Koskas F, Duyme M, Sahel M, Zouaoui A, et al. Carotid artery stenosis: prospective comparison of CT, three-dimensional gadolinium-enhanced MR, and conventional angiography. Radiology 2001;220:179–85.
55 Alvarez-Linera J, Benito-Leon J, Escribano J, Campollo J, Gesto R. Prospective evaluation of carotid artery stenosis: elliptic centric contrast-enhanced MR angiography and spiral CT angiography compared with digital subtraction angiography. AJNR Am J Neuroradiol 2003;24:1012–9.
56 Borisch I, Horn M, Butz B, Zorger N, Draganski B, Hoelscher T, et al. Preoperative evaluation of carotid artery stenosis: comparison of contrast-enhanced MR angiography and duplex sonography with digital subtraction angiography. AJNR Am J Neuroradiol 2003;24:1117–22.
57 DeMarco JK, Huston Jr, Bernstein MA. Evaluation of classic 2D time-of-flight MR angiography in the depiction of severe carotid stenosis. AJR Am J Roentgenol 2004;183: 787–93.
58 Nonent M, Serfaty JM, Nighoghossian N, Rouhart F, Derex L, Rotaru C, et al for CARMEDAS Study Group. Concordance rate differences of 3 noninvasive imaging techniques to measure carotid stenosis in clinical routine practice: results of the CARMEDAS multicenter study. Stroke 2004; 35:682–6.
59 Nederkoorn PJ, Elgersma OE, van der Graaf Y, Eikelboom BC, Kappelle LJ, Mali WP. Carotid artery stenosis: accuracy of contrast-enhanced MR angiography for diagnosis. Radiology 2003;228:677–82.
60 Wutke R, Lang W, Fellner C, Janka R, Denzel C, Lell M, et al. High-resolution, contrast-enhanced magnetic resonance angiography with elliptical centric k-space ordering of supra-aortic arteries compared with selective X-ray angiography. Stroke 2002;33:1522–9.
61 Wardlaw JM, Lewis SC, Humphrey P, Young G, Collie D, Warlow CP. How does the degree of carotid stenosis affect the accuracy and interobserver variability of magnetic resonance angiography? J Neurol Neurosurg Psychiatry 2001; 71:155–60.

62 Turski P. Sources of variability in measuring carotid stenosis on time-resolved contrast-enhanced MR angiograms. AJNR Am J Neuroradiol 2002;23:178–9.
63 Nederkoorn PJ, van der Graaf Y, Eikelboom BC, van der Lugt A, Bartels LW, Mali WP. Time-of-flight MR angiography of carotid artery stenosis: does a flow void represent severe stenosis? Am J Neuroradiol 2002;23:1779–84.
64 Remonda L, Senn P, Barth A, Arnold M, Lovblad KO. Contrast-enhanced 3D MR angiography of the carotid artery: comparison with conventional digital subtraction angiography. AJNR Am J Neuroradiol 2002;23:213–9.
65 Anderson GB, Ashforth R, Steinke DE, Ferdinandy R, Findlay JM. CT angiography for the detection and characterization of carotid artery bifurcation disease. Stroke 2000;31: 2168–74.
66 Corti R, Ferrari C, Roberti M, Alerci M, Pedrazzi PL, Gallino A. Spiral computed tomography: a novel diagnostic approach for investigation of the extracranial cerebral arteries and its complementary role in duplex ultrasonography. Circulation 1998;98:984–9.
67 Josephson SA, Bryant SO, Mak HK, Johnston SC, Dillon WP, Smith WS. Evaluation of carotid stenosis using CT angiography in the initial evaluation of stroke and TIA. Neurology 2004;63:457–60.
68 Lev MH, Romero JM, Goodman DN, Bagga R, Kim HY, Clerk NA, et al. Total occlusion versus hairline residual lumen of the internal carotid arteries: accuracy of single section helical CT angiography. AJNR Am J Neuroradiol 2003;24: 1123–9.
69 Davies KN, Humphrey PR. Complications of cerebral angiography in patients with symptomatic carotid territory ischaemia screened by carotid ultrasound. J Neurol Neurosurg Psychiatr 1993;56:967–72.
70 De Grood PA. Dissecting aneurysm of the carotid as a complication of carotid angiography. Rev Neurol 1954;90:661.
71 Taniura S, Watanebe T. A ruptured dissecting aneurysm of the anterior radiculomedullary artery caused by vertebral angiography. Neuroradiology 2000;42:539–42.