Kardiovaskuläre Medizin 2007;10:36–37

Y. Suter[a], A. Cornelius[b], D. Conen[a]

[a] Medizinische Klinik, Kantonsspital, Aarau
[b] Radiologie, Kantonsspital, Aarau

M. Ormond (retroperitoneale Fibrose)

Fallbeschreibung

Ein 49jähriger Patient stellte sich mit seit zwei Monaten anhaltenden rezidivierenden kolikartigen Oberbauchschmerzen vor. Es wurde bei Cholezystolithiasis eine Cholezystektomie durchgeführt. Während der Hospitalisation fiel eine Erhöhung der Transaminasen ohne sonographisches Korrelat auf. Eine postoperative Computertomographie des Abdomens liess ein retroperitoneales Hämatom vermuten (Abb. 1). Bei weiterem Anstieg der Leberparameter und zusätzlichem Kreatinin-Anstieg wurde der Patient ins Zentrumspital verlegt. Sonographisch zeigte sich hier eine manschettenartige echoarme Veränderung retroperitoneal um die Aorta abdominalis und eine leichtgradige Pyelektasie beider Nieren. Bei der nachfolgenden CT-gesteuerten Biopsie konnte histologisch eine Fibrose und eine chronische Entzündung mit immunreaktiven Zellen für CD 34, Desmin, alpha-SMA und S-100-Protein nachgewiesen werden und somit der hochgradige Verdacht eines M. Ormond gestellt werden. Unter hochdosierter Kortikosteroidtherapie (Prednisolon 100 mg 1mal pro Tag) waren die Entzündungsparameter, das Kreatinin, die Transaminasen und die Beschwerden regredient. Die reversible Kreatinin-Erhöhung sahen wir im Rahmen einer postrenalen Stauung bei retroperitonealer Fibrose mit Ummauerung der Ureteren.

Bei Beschwerdebesserung wurden im Verlauf die Kortikosteroide langsam ausgeschlichen. Verlaufscomputertomographien zwei und fünf Monate nach Therapiebeginn zeigten einen Rückgang der Fibrose (Abb. 2). Vor Sistieren der Kortikosteroide wurde eine Therapie mit Tamoxifen 20 mg eingesetzt. Sechs Wochen nach Sistieren der Kortikosteroide zeigte eine Kontrollcomputertomographie ein Rezidiv der retroperitonealen Raumforderung mit Ummauerung beider Ureteren und Stauung des linken Nierenbeckenkelchsystems (Abb. 3). Es wurde ein Doppel-J-Katheter in den linken Ureter eingelegt, und wieder eine Therapie mit hochdosierten Kortikosteroiden begonnen.

Abbildung 1
Retroperitoneale Masse mit Ummauerung der Aorta.

Diskussion

Die Inzidenz der Retroperitonealfibrose liegt bei 1:200 000–500 000 pro Jahr. In $^{2}/_{3}$ der Fälle tritt das Krankheitsbild idiopathisch auf, häufigstes Manifestationsalter zwischen 40–60 Jahren mit 2–3mal mehr betroffenen Männern. Sekundär tritt die Krankheit nach Medikamenten (Methysergid, Bromocriptin, Betablocker, Methyldopa, Hydralazin und Analgetika), Neoplasien (Karzinoid, Hodgkin und Non-Hodgkin-Lymphome, Sarkome), Infektionen (Tuberkulose, Histoplasmose, Actinomykose), Strahlentherapie und Operationen auf.

Zur Pathogenese bestehen im Moment zwei Theorien: (1.) Aufgrund einer Atherosklerose

Korrespondenz:
Dr. med. Yvonne Suter
Innere Medizin
Kantonsspital Aarau
Tellstrasse
CH-5001 Aarau
E-Mail: yvonne.suter@ksa.ch

initiert durch LDL entsteht eine lokale Entzündungsreaktion. Das gelegentliche Finden zirkulierender Antikörper gegen oxidiertes LDL unterstützt diese These. (2.) Positive Autoantikörper und die Assoziation mit anderen Autoimmunkrankheiten (z.B. Thyreoiditis de Quervain) lassen eine Autoimmunkrankheit vermuten [1]. Die retroperitoneale Fibrose gehört zum Formenkreis der chronischen Periaortitis gemeinsam mit dem entzündlichen abdominalen Aortenaneurysma und dem perianeurysmalen Aortenaneurysma [1].

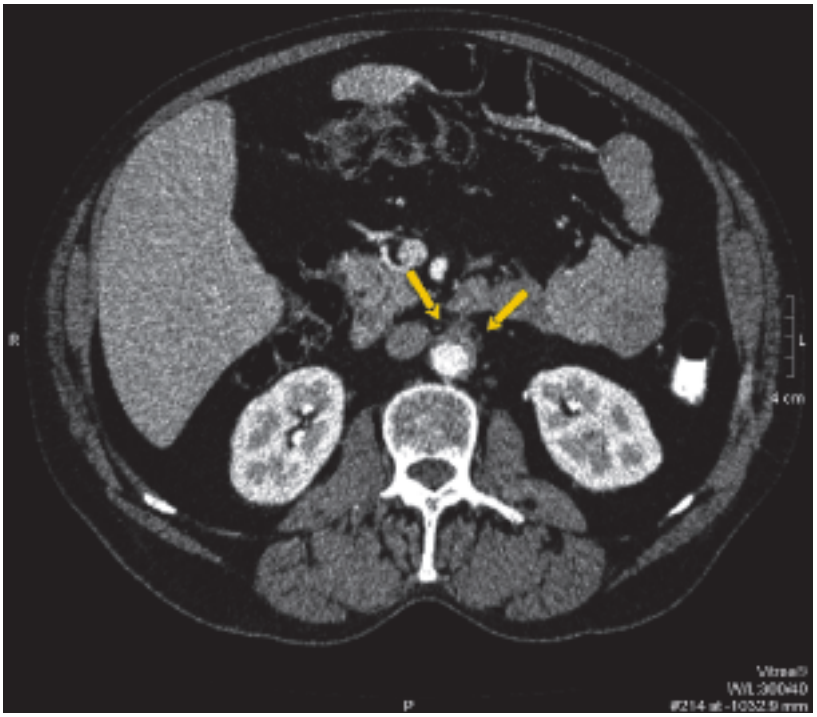

Abbildung 2
Partielle Remission: weitestgehende Rückbildung der retroperitonealen Masse und der Aortenummauerung.

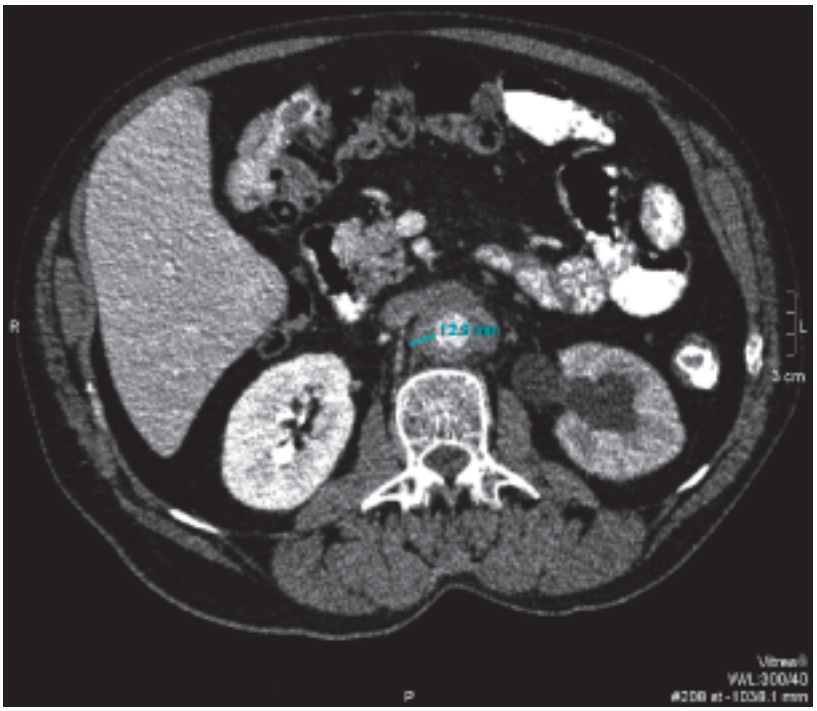

Abbildung 3
Retroperitoneales Rezidiv mit Ummauerung der Aorta und konsekutiver Nierenbeckenstauung links.

Die betroffenen Patienten berichten über Schmerzen im Bereich der Flanken, der Lendenwirbel, des Abdomens, Gewichtsverlust, subfebrile Temperaturen und Übelkeit. Häufig entsteht eine obstruktive Uropathie. Bei Infiltration der grossen Gefässe können Ödeme der unteren Extremitäten, Thrombophlebitiden, Claudicatio-Beschwerden und renale Hypertonie auftreten. Im Labor sind die Entzündungsparameter (BSR und CRP) typischerweise massiv erhöht. In 60% der Fälle sind ANA erhöht. Die Diagnosestellung erfolgt mittels Computertomographie mit Kontrastmittel und gegebenenfalls mit einer Biopsie. Differentialdiagnostisch muss an Lymphome, Infektionen, retroperitoneale Fibromatose und Sarkome gedacht werden. Histologisch sind Fibroblasten und Kollagenbündel gemischt mit mononuklearen Zellen charakteristisch.

Medikamentös erfolgt die Therapie primär mit Kortikosteroiden (60 mg) für 6 Wochen mit nachfolgender langsamer Reduktion. Insgesamt soll die Therapie für 6–18 Monate fortgeführt werden. Ist 4–6 Wochen nach Initiierung der Therapie kein Rückgang der Fibrose ersichtlich, können zusätzlich Immunsuppressiva (Azathioprin, Methotrexat, Mycophenolat, Cyclophosphamid und Cyclosporin) eingesetzt werden. Neue Studien haben einen Effekt unter Tamoxifen-Therapie gezeigt (2 × 20 mg/d) [2, 3]. Verlaufskontrollen mittels Computertomographie sollen alle 2–3 Monate erfolgen. Bei uroobstruktiven Symptomen ist eine urologisch interventionelle Therapie entweder mit Doppel-J-Katheter oder durch Interperitonealisierung der Ureteren vorzunehmen.

Unser Patient entwickelte unter Tamoxifen ein Rezidiv. Bei St.n. Radiatio 1996 wegen eines Seminoms besteht möglicherweise eine sekundäre retroperitoneale Fibrose, was möglicherweise das Nicht-Ansprechen auf Tamoxifen erklären könnte.

Literatur

1 Vaglio A, Salvarani C, Buzio C. Retroperitoneal fibrosis. Lancet. 2006;367:241.
2 van Bommel EF, Hendriksz TR, Huiskes AW, Zeegers AG. Tamoxifen therapy for nonmalignant retroperitoneal fibrosis. Ann Int Med. 2006;144:101–6.
3 Ergun I, Keven K, Canbakan B, Ekmekci Y, Erbay B. Tamoxifen in the treatment of idiopathic retroperitoneal fibrosis. Int Urol Nephr. 2005;37(2):341–3.