Kardiovaskuläre Medizin 2007;10:111–112

C. Bösch, B. Schaer, S. Osswald

Kardiologie,
Universitätspital,
Basel

Progrediente Herzinsuffizienz trotz biventrikulärer Stimulation

Fallbeschreibung

Drei Monate nach Implantation eines CRT-Gerätes hatte sich die Dyspnoe des Patienten von NYHA IV auf NYHA II verbessert. Im Verlaufe von wenigen Monaten verschlechterte sich jedoch die Dyspnoe wieder auf NYHA III, dies bei unveränderter Medikation und ohne anderweitig klar erkennbaren Grund. Hilft Ihnen das 12-Kanal-EKG der Abbildung 1 in dieser Situation weiter?

Kommentar

Das EKG zeigt das klassische Bild einer rein rechtsventrikulären Stimulation (breiter, negativer Komplex in allen Brustwandableitungen, die rechtsventrikuläre Stimulation ist zudem am Schrittmacherspike in V_3–V_6 gut zu erkennen) als Folge eines Reizschwellenanstieges der Koronarsinuselektrode. Nach Erhöhen des Outputs besserte sich die Symptomatik des Patienten rasch.

Mittels einer Schrittmacherkontrolle ist dieser Reizschwellenanstieg natürlich leicht zu diagnostizieren. Aber auch ohne Programmiergerät kann die fehlende linksventrikuläre Stimulation alleine aufgrund des 12-Kanal-EKG und mit Hilfe eines einfachen Algorithmus [1] erkannt werden.

Er bedient sich der Ableitungen V_1 und I. Ist der R/S-Quotient in der Ableitung V_1 grösser als 1, ist eine linksventrikuläre Stimula-

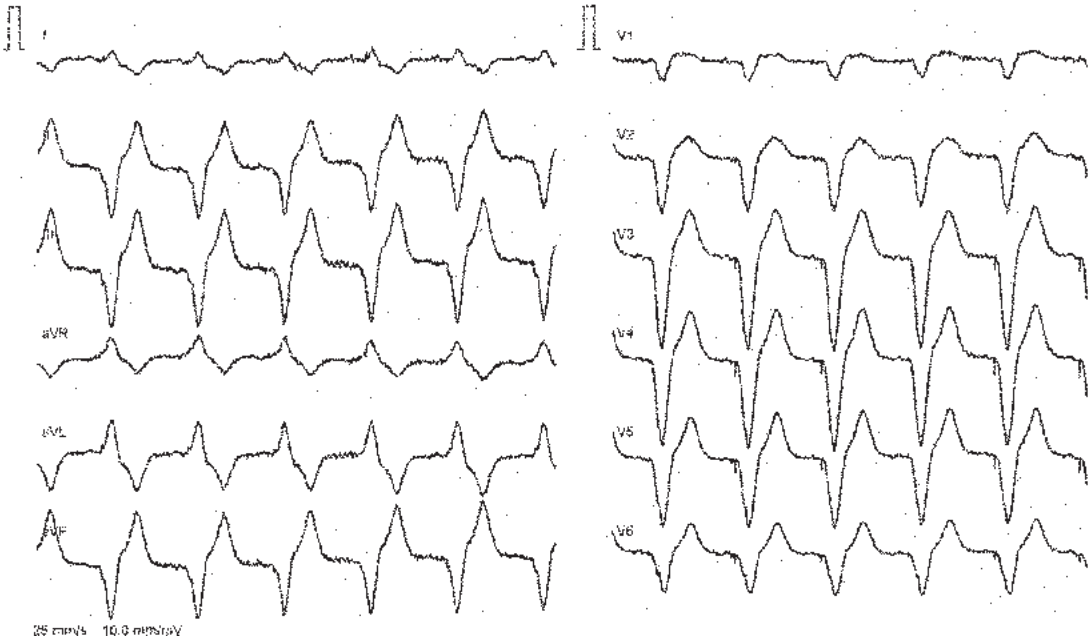

Figure 1
12-Kanal-EKG bei Resynchronisationstherapie. Infolge unterschwelliger Stimulation des linken Ventrikels weist der QRS-Komplex eine Breite und Morphologie auf, die wesentlich vom rechtsventrikulären Start der Depolarisation bestimmt ist mit typischer Achse (bei apikaler Sondenposition) eines überdrehten Linkstyps.

Korrespondenz:
Prof. S. Osswald
Kardiologie
Universitätsspital
CH-4031 Basel
E-Mail: sosswald@uhbs.ch

Kardiovaskuläre Medizin 2007;10: Nr 3

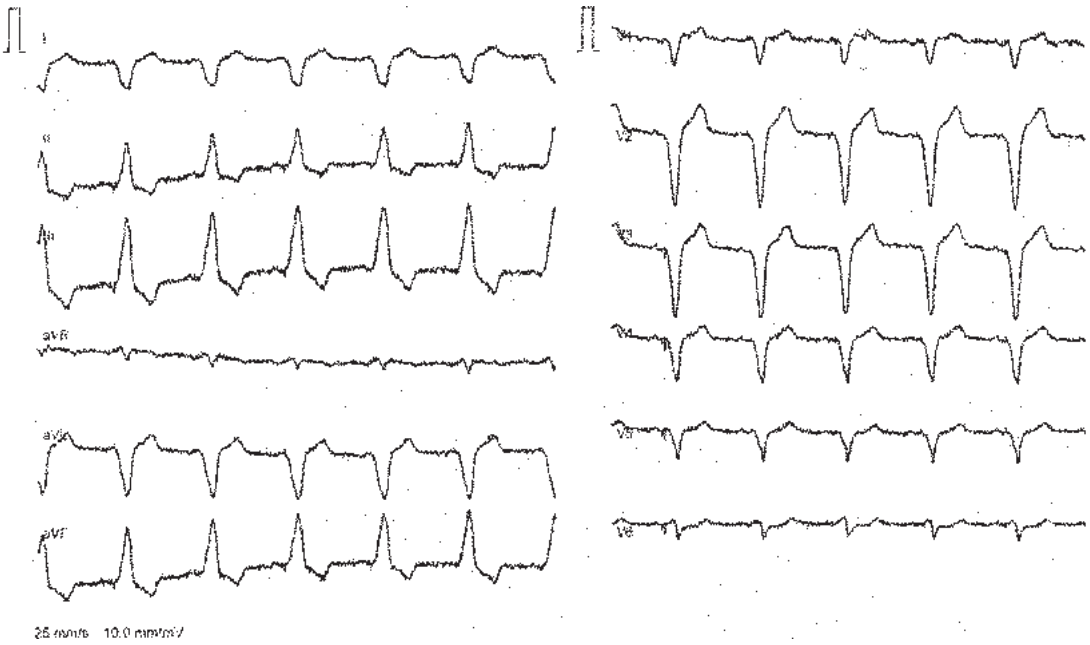

Figure 2
12-Kanal-EKG bei erfolgreicher biventrikulärer Stimulation nach Anpassung der linksventrikulären Stimulationsparameter. Der R/S-Quotient in I ist nun kleiner als 1.

tion mit fast 100prozentiger Wahrscheinlichkeit vorhanden. Entsteht durch Fusion mit der rechtsventrikulären Stimulation ein dominant negatives V_1, muss zusätzlich die Ableitung I beurteilt werden. Ist hier der R/S-Quotient kleiner als 1, besteht ebenfalls mit fast 100prozentiger Wahrscheinlichkeit eine linksventrikuläre Stimulation (Abb. 2).

Literatur

1 Ammann P, Sticherling C, Kalusche D, Eckstein J, Bernheim A, Schaer B, et al. An electrocardiogram-based algorithm to detect loss of left ventricular capture during cardiac resynchronization therapy. Ann Intern Med. 2005;142:968–73.