Kardiovaskuläre Medizin 2007;10:296–297

David Altmann[a], *Marion Bötschi*[b], *Peter Ammann*[a]

[a] Departement Innere Medizin, Abteilung für Kardiologie, Kantonsspital, St. Gallen
[b] Innere Medizin, Spital Wil

Jugendlicher mit einer Breitkomplextachykardie

Fallbeschreibung

Ein 16jähriger Jugendlicher stellt sich wegen erstmalig aufgetretenen tachykarden Palpitationen, begleitet von einem leichten thorakalen Druckgefühl und Schwindel, bei seinem Hausarzt vor. Das EKG (Abb. 1) zeigt eine schnelle Breitkomplextachykardie.

(1.) Wie lautet ihre Verdachtsdiagnose?

(2.) Welches sind die therapeutischen Möglichkeiten in der Praxis bzw. in der Klinik?

Kommentar

(1.) Das während der Palpitationen aufgezeichnete EKG (Abb. 1) zeigte eine Breitkomplextachykardie mit Linksschenkelblockbild und inkonstantem RR-Intervall von 200–400 ms. Ein normal konfigurierter QRS-Komplex findet sich zwischen den breiten QRS-Komplexen. Noch in der Hausarztpraxis kommt es zu einer Spontankonversion mit dem in Abb. 2 gezeigten EKG. Nun sehen wir einen bradykarden Sinusrhythmus (Frequenz = 47/min) mit kurzem PQ-Intervall (80 ms) und negativen Delta-Wellen in V_1, II, III und aVF sowie positiven Delta-Wellen in I und avL. Die akzessorische Bahn liegt somit rechts postero-septal [1, 2].

Kann man die Diagnose bereits während der Tachykardie vermuten? Die Antwort lautet ja. Eine Breitkomplextachykardie mit unterschiedlichem RR-Abstand, die sogenannte

Es besteht kein Interessenkonflikt.

Korrespondenz:
Dr. David Altmann
Departement Innere Medizin
Abteilung für Kardiologie
Kantonsspital St. Gallen
Rorschacher Strasse 95
CH-9007 St. Gallen
E-Mail: david.altmann@kssg.ch

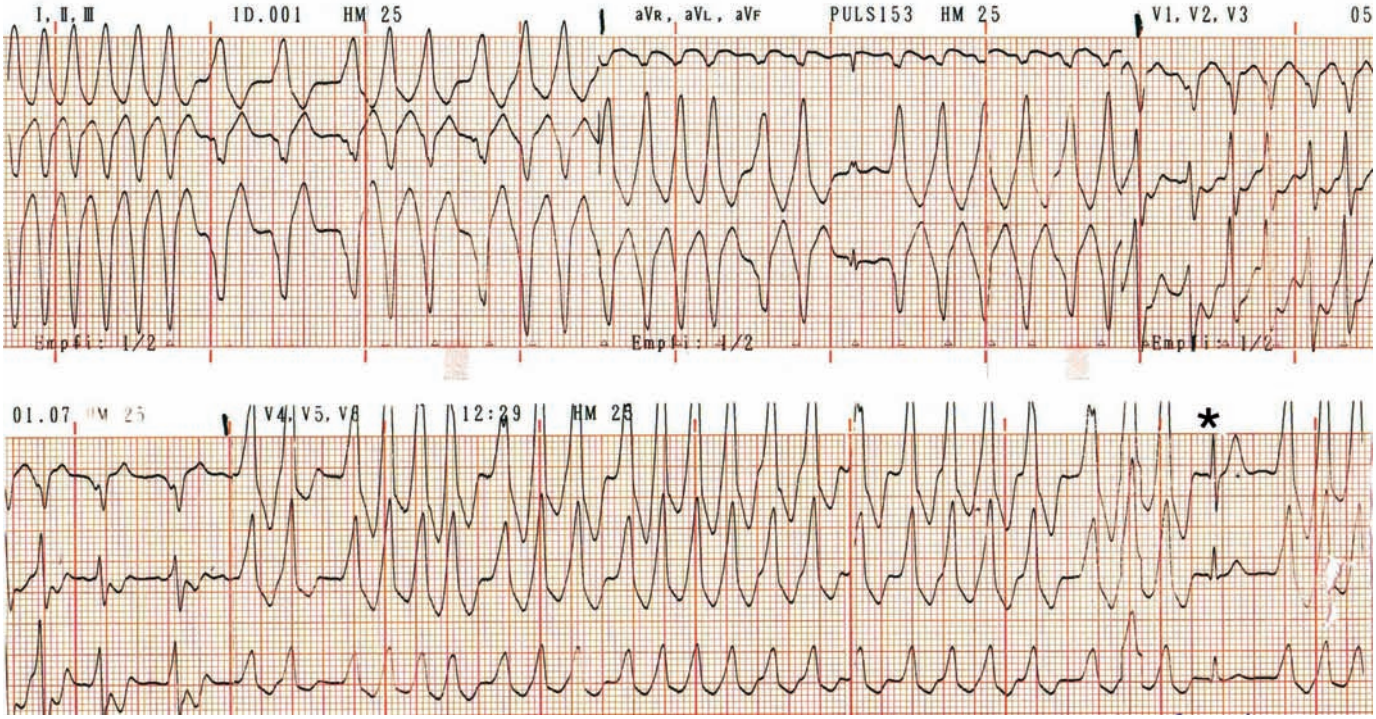

Abbildung 1
Breitkomplextachykardie mit Linksschenkelblockbild, inkonstantes RR-Intervall (200–400 ms), normal konfigurierter QRS-Komplex (*) zwischen den breiten QRS-Komplexen.

FBI-Tachykardie (*F*ast – *B*road – *I*rregular), ist insbesondere bei einem jungen Patienten ohne kardiale Vorgeschichte sehr suggestiv für ein WPW-Syndrom mit Vorhofflimmern [3]. Differentialdiagnostisch kommt eine polytope Kammertachykardie (KT) oder Vorhofflimmern mit aberranter Leitung in Frage. Der normale QRS-Komplex während der Tachykardie könnte als «capture-beat» gedeutet werden, was für eine KT diagnostisch wäre. In diesem Fall handelt es sich aber um eine intermittierend über den AV-Knoten alleine geleitete Vorhofserregung ohne Präexzitation. Die ausgeprägte Varianz der Zykluslänge spricht deutlich gegen eine KT und macht ein Vorhofflimmern als zugrunde liegenden Rhythmus wahrscheinlich.

(2.) Die richtige Verdachtsdiagnose eines WPW-Syndroms mit tachykardem Vorhofflimmern bereits im «Anfalls-EKG» zu stellen, ist entscheidend, da Medikamente, die hauptsächlich den AV-Knoten und nicht das Arbeitsmyokard bremsen, z.B. Verapamil oder Betablocker zu einer Akzeleration des Vorhofflimmern mit Übergang in Kammerflimmern führen können. Nach Spontankonversion in den Sinusrhythmus erübrigen sich natürlich weitere Akutmassnahmen, zur Rhythmusprophylaxe empfiehlt es sich aber, ein Klasse Ic-Antiarrhythmikum wie beispielsweise Flecainid oder Propafenon bis zur definitiven Sanierung der Bahn zu verschreiben, da die antegrade Refraktärzeit des Bündels sehr kurz ist (kürzestes RR-Interall <200 ms) und damit eine gewisses Risiko für einen plötzlichen Herztod besteht. Im Falle eines persistierenden Vorhofflimmerns sollte bei instabilem Patient sofort die notfallmässige Elektrokonversion durchgeführt werden. Bei hämodynamisch stabilem Patient können auch reizleitungsverlangsamende Medikamente verabreicht werden: dabei stellen die intravenöse Gabe von Amiodaron oder Klasse Ic-Antiarrhythmika die gebräuchlichsten Notfallmedikamente dar.

Elektiv sollte im Anschluss natürlich die elektrophysiologische Abklärung und Radiofrequenzablation der akzessorischen Bahn angestrebt werden, da diese einer lebenslänglichen medikamentösen Prophylaxe gerade bei jungen Patienten vorzuziehen ist [5].

Literatur

1 Schaer B, Osswald S. Wie lokalisieren Sie das akzessorische Bündel beim WPW-Syndrom? Kardiovaskuläre Medizin. 2005;8:295–6.
2 Fitzpatrick AP, Gonzales RP, Lesh MD, Modin GW, Lee RJ, Scheinman MM. New algorithm for the localization of accessory atrioventricular connections using a baseline electrocardiogram. J Am Coll Cardiol. 1994;23:107–16.
3 Richter S, Brugada P. FBI (Fast Broad Irregular). A case for the secret service? Circulation. 2006;114:e638–9.
4 Gertsch M. The ECG. A Two-Step Approach to Diagnosis. Berlin, Heidelberg: Springer-Verlag; 2000.
5 Pappone C, Santinelli V, Manguso F, Augello G, Santinelli O, Vicedomini G, et al. A randomized study of prophylactic catheter ablation in asymptomatic patients with the Wolff-Parkinson-White syndrome. N Engl J Med. 2003;349:1803–11.

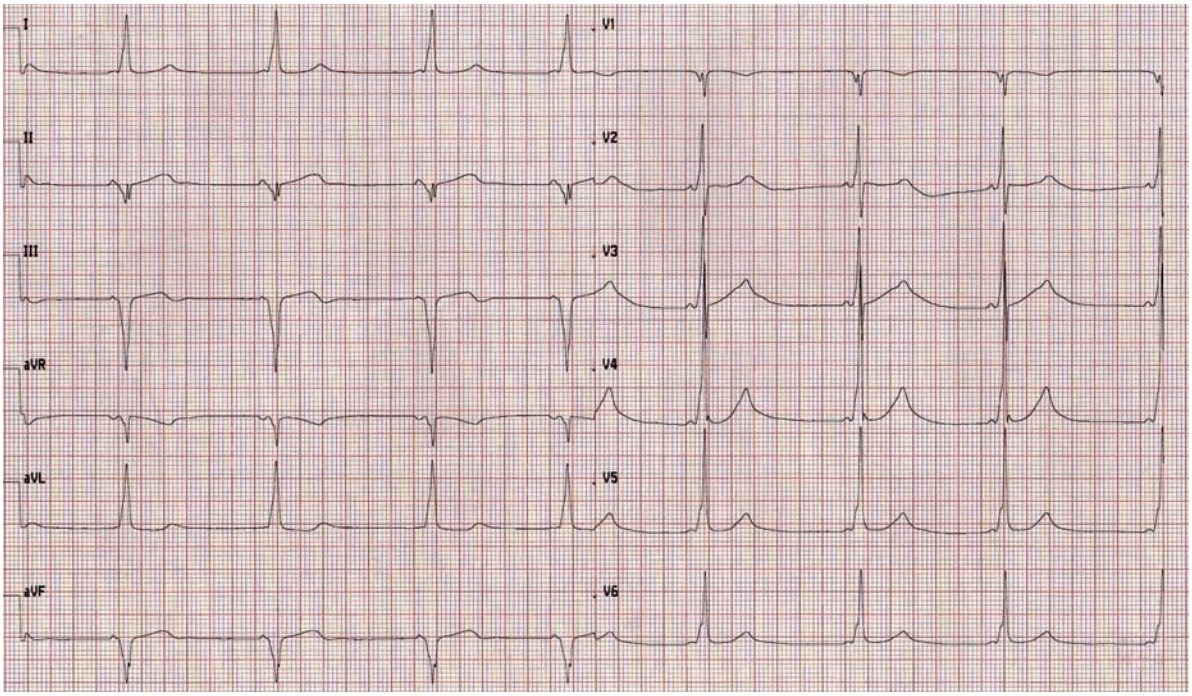

Abbildung 2
Bradykarder Sinusrhythmus (Frequenz = 47/min), kurzes PQ-Intervall (80 ms). Postero-septal gelegene akzessorische Bahn (negative Delta Wellen in V_1, II, III und avF, positiv in I und avL).