Kardiovaskuläre Medizin 2008;11(3):95–96

J. Fuhrer

Universitätsklinik und Poliklinik für Kardiologie
Inselspital, Bern

Business as usual?

Fallvorstellung

Der 61jährige Mann, bei dem keinerlei Kreislaufkrankheiten bekannt waren, hatte anlässlich von Blutdruckselbstmessungen leicht erhöhte Werte und einen Puls von 120 Schlägen pro Minute festgestellt. Obwohl er beschwerdefrei war, suchte er den Hausarzt auf. Der Kreislaufstatus war im übrigen normal. Das abgeleitete EKG (Abb. 1) gab Anlass zu einer Echokardiographie, welche eine Kammerhypertrophie links und einen leicht dilatierten linken Vorhof zeigte. Der Patient wurde antikoaguliert und zur Katheterablation zugewiesen.

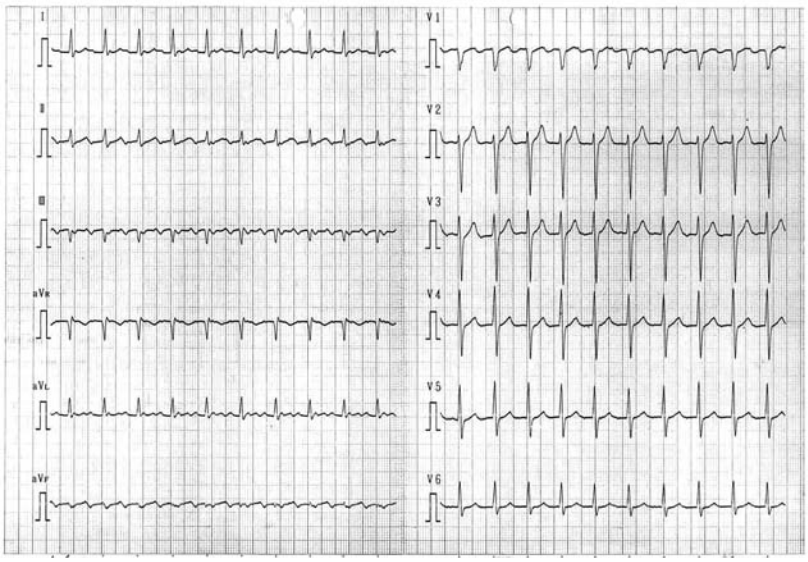

Abbildung 1
Vorhofflattern mit 2:1-Leitung auf die Kammern. Frequenz der Vorhöfe 240/min. QRS-Linkslage. Normale De- und Repolarisation der Kammern.

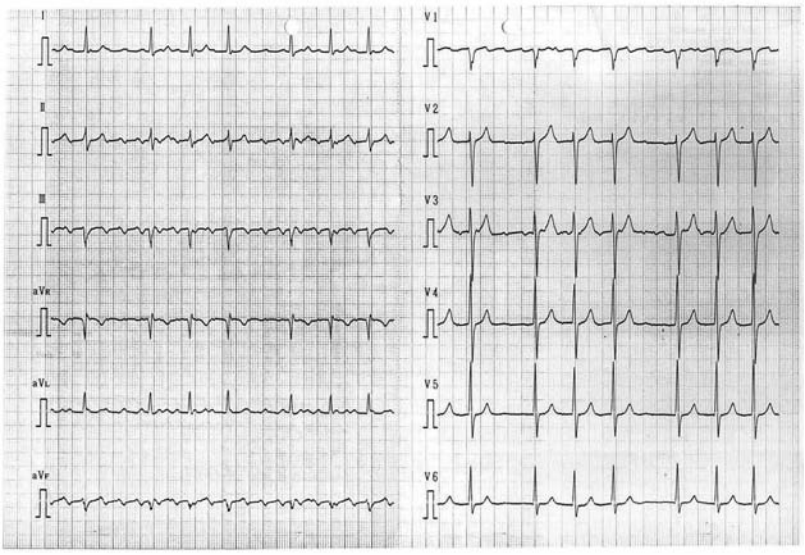

Abbildung 2
Das selbe Vorhofflattern wie in Abb. 1. Die 4:1-Leitung erlaubt eine optimale Analyse der Flatterwellen.

Invasive Diagnostik und Katheterablation

Die elektrophysiologische Untersuchung wurde mit einem 4poligen Ablationskatheter (Spitze 8 mm) und einem Referenzkatheter durchgeführt. Sie schloss ein vom kavotrikuspidalen Isthmus abhängiges Vorhofflattern aus. Die nach Entrainment gemessenen Postpacing-Intervalle waren im Coronarsinus und im Mündungsgebiet der V. cava inferior lang. Kurz waren sie im kranialen Vorhofseptum, der anterioren freien Vorhofwand sowie posterior im hohen rechten Vorhof. Zirka 2 cm kaudal der Mündung der V. cava superior stellte man in der Crista terminalis Doppelpotentiale fest. Die Diagnose eines atypischen Flatterns um die Mündung der oberen Hohlvene (sog. upper loop re-entry) wurde gestellt und fünf Energieabgaben, die in einer Linie von der Mündung der oberen Hohlvene zum Areal mit den Doppelpotentialen in der Crista terminalis lagen, terminierten das Flattern. Die Antikoagulation wurde nach zwei Wochen gestoppt und der Patient ist seit der Ablation im Juli 2004 ohne Antiarrhythmika rezidivfrei.

Korrespondenz:
Dr. med. Jürg Fuhrer
Universitätsklinik und Poliklinik für Kardiologie
Inselspital
CH-3010 Bern
E-Mail: Juerg.Fuhrer@insel.ch

Kardiovaskuläre Medizin 2008;11: Nr 3

Kommentar

Die Analyse der Flatterwellen in Abb. 1 zeigt, dass diese in den inferioren Ableitungen aus zwei je 120 ms dauernden Anteilen bestehen, wobei der eine sehr träge aszendierend ist, der andere die Form eines schräg liegenden z aufweist. Im Gegensatz dazu weist das Kavotrikuspidalisthmus-abhängige Flattern im Gegenuhrzeigersinn (sog. typisches Flattern) in den inferioren Ableitungen träge deszendierende Flatterwellen auf, welche von steil aszendierenden Anteilen gefolgt sind. Bei unserem Patienten zeigen die Brustwandableitungen ebenfalls nicht das beim sog. typischen Flattern gewohnte Bild des Überganges von positiven Flatterwellen in V_1 zu negativen in V_6. Das hier vorliegende «upper loop re-entry» ist sehr selten. Es kann sich im Standard-EKG verschieden manifestieren. Die Diagnose und die Therapie sind in der Regel aufwendig [1]. Meist werden elektroanatomische Mapping-Techniken eingesetzt. In unserem Fall wurde das Flattern konventionell-elektrophysiologisch mit zwei Kathetern diagnostiziert und erfolgreich ablatiert.

Verschiedene Formen von Vorhofflattern sind heute bekannt, die sich mit teilweise charakteristischen Kriterien im Oberflächen-EKG manifestieren. In Zukunft wird die Häufigkeit atypischen Flatterns zunehmen, einerseits weil als Folge der von Elektrophysiologen (oder im Rahmen von herzchirurgischen Eingriffen auch von Chirurgen) immer häufiger angewandten Ablationen von Vorhofflimmern linksatriales Flattern klinisch gehäuft relevant werden wird. Andererseits ist nach der Ablation von Vorhofflimmern die Reizausbreitung im linken Vorhof atypisch, was zur Folge hat, dass selbst das gewohnte Bild eines Kavotrikuspidalisthmus-abhängigen Flatterns im Gegenuhrzeigersinn vollständig verändert und atypisch erscheinen kann. Flattern ist somit nicht einfach gleich Flattern, und ein zweiter Blick auf die Wellen kann sich lohnen. In Zukunft vielleicht erst recht.

Literatur

1 Tai CT, Huang JL, Lin YK, Hsieh MH, Lee PC, Ding YA, et al. Noncontact three dimensional mapping and ablation of upper loop re-entry originating in the right atria. J Am Coll Cardiol. 2002;40:746–53.