Kardiovaskuläre Medizin 2008;11(7-8):254–255

Christoph Schmidt, Augusto Aragão
Kardiologie, Klinik Barmelweid

Torsade de pointes?

Fallbeschreibung

Die 81-jährige Patientin wurde uns zur kardialen Rehabilitation bei St. n. subakutem inferolateralem STEMI zugewiesen. Im Zentrumsspital wurde eine koronare 1-Ast-Erkrankung mit langstreckiger subtotaler proximaler RCA-Stenose, welche mit fünf Bare-Metal-Stents versorgt wurde, als Korrelat für den subakuten Infarkt gefunden. Die systolische linksventrikuläre Funktion war normal (lävokardiographisch 70%).

Wenige Tage nach konsekutiver Belastungssteigerung äusserte die Patientin retrosternale Druckbeschwerden, welche mehrheitlich unter Belastung, zum Teil aber auch in Ruhe, auftraten. Zusätzlich beschrieb sie intermittierende Palpitationen mit Schwindelgefühl über einige Sekunden. Die Medikation beinhaltete zu diesem Zeitpunkt Bisoprolol 5 mg, Lisinopril 20 mg, Atorvastatin 80 mg, die übliche duale Plättchenhemmung nach Stent-Implantation sowie Phenprocoumon bei St. n. rezidivierenden Lungenembolien. Die Elektrolyte waren im Normbereich.

Das Telemetrie-EKG konnte folgende Rhythmusstörung dokumentieren (Abb. 1).

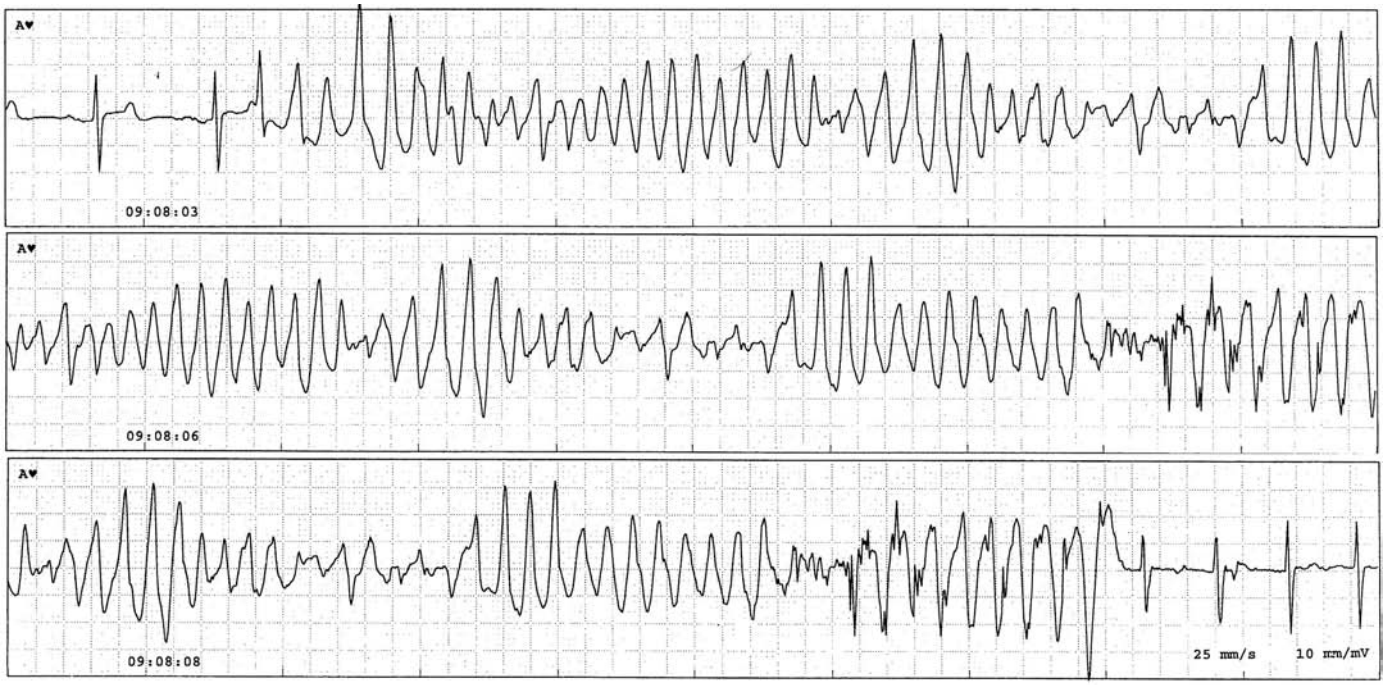

Abbildung 1
Telemetrie-EKG mit «Torsade de pointes»?

Korrespondenz:
Dr. med. C. Schmidt
Chefarzt Kardiologie / Medizin
Klinik Barmelweid
CH-5017 Barmelweid
christoph.schmidt@barmelweid.ch

Fragen

(1.) Um was für eine Rhythmusstörung handelt es sich?
(2.) Welche ätiologischen Überlegungen sollten gemacht werden?

Kommentar

Im Telemetrie-EKG zeigt sich eine selbstlimitierende polymorphe Breitkomplextachykardie mit einer Frequenz zwischen 300 und 400/min. Es zeigt sich eine wellen- bzw. schraubenförmige Konfiguration der Kammerkomplexe im Sinne einer häufigen Variation der QRS-Achse und der QRS-Morphologie.

Ist das die Beschreibung einer «torsade de pointes»?

Die Torsade de pointes (TDP) ist definiert als polymorphe ventrikuläre Tachykardie mit variierenden QRS-Komplexen, einer Frequenz von 150–250/min, ganz selten bis 400/min [1], mit irregulären RR-Intervallen und Variation der QRS-Achse von positiv zu negativ und zurück über alle 5–20 Schläge. Die Torsade-de-pointes-Episoden sind gewöhnlich kurz und terminieren meistens spontan.

Es handelt sich nicht nur um eine EKG-Beschreibung, sondern um ein Syndrom mit verlängertem QT-Intervall des letzten Sinusschlages vor der Tachykardie (gewöhnlich über 600 ms) [2]. Im vorliegenden EKG beträgt die gemessene QT-Zeit des vorangehenden Sinusschlags 360 ms.

Somit handelt es sich hier um eine sehr schnelle polymorphe Kammertachykardie, die einer Torsade de pointes ähnelt. Der Übergang Kammertachykardie / Kammerflattern / Kammerflimmern ist fliessend. Auslöser dieser schnellen Kammertachykardie ist eine ventrikuläre Extrasystole, die in die vulnerable Periode der Repolarisation, den absteigenden Schenkel der T-Welle fällt (R-on-T-Phänomen). Das R-on-T-Phänomen (früher Lown 5) hat aber an Bedeutung verloren. Es wird bei vielen Patienten mit ventrikulären Extrasystolen beobachtet, ohne dass es ein verlässliches Zeichen für ein drohendes Kammerflimmern darstellt.

Die polymorphe Kammertachykardie ist oft mit Zeichen oder Symptomen einer erneuten Myokardischämie assoziiert. Diese Arrhythmie steht in keiner Beziehung zu Elektrolytabnormitäten, Sinusbradykardie, vorangehenden Sinuspausen oder einem abnorm langem QT-Intervall [3].

Die Therapie ist die Behandlung der Ischämie. Wir haben die Patientin zu einer erneuten Koronarangiographie ins Zentrumspital verlegt. Dort konnte eine Dissektion der RCA unterhalb der Stents bis in die Bifurkation des RIVPO/PLA mit vermindertem Fluss der RCA dokumentiert werden. Es wurde eine Einlage von drei weiteren Stents in die distale RCA und ein Bifurkationsstenting RIVPO/PLA durchgeführt. Im weiteren Verlauf bestanden keine Thoraxschmerzen und keine Palpitationen mehr. Die Betablockade wurde unverändert weitergeführt. Auf eine Rhythmuskontrolle (z.B. Holter-EKG) wurde verzichtet.

Wichtig ist, diese schnelle polymorphe Kammertachykardie von einer Torsade de pointes zu unterscheiden. Die Unterscheidung hat wichtige therapeutische Implikationen.

Zur Torsade de pointes ist im Weiteren zu erwähnen, dass diese (assoziiert mit progressiver QT-Intervall-Verlängerung) auch während der Heilungsphase eines Myokardinfarktes zwischen dem dritten und elften Tag auftreten kann, ohne dass eine Myokardischämie nachweisbar ist [4].

Bei einer Torsade de pointes sollten im Wesentlichen kongenitale Ursachen, Elektrolytstörungen (Hypokaliämie und Hypomagnesiämie), Antiarrhythmika (IA, IC, III) und diverse Medikamente erfragt werden [5, 6].

Literatur

1 Gertsch M. The ECG. A Two-Step Approach to Diagnosis. Berlin, Heidelberg: Springer-Verlag; 2004.
2 Bessette MJ. Torsade de pointes. emedicine, Website: www.emedicine.com/emerg/TOPIC596, last updated 3. 2008.
3 Wolfe CL, Nibley C, Bhandari A, et al. Polymorphous ventricular tachycardia associated with acute myocardial infarction. Circulation. 1991;84:1543.
4 Halkin A, Roth A, Lurie I, et al. Pause-dependent torsade de pointes following acute myocardial infarction. Circulation. 2001;38:1168.
5 Delacrétaz E. Medikamente und verlängertes QT-Intervall. Schweiz Med Forum. 2007;7:814–9.
6 Siehe Website: www.qtsyndrome.ch oder www.qtdrugs.org.