

Michel Zuber, Paul Erne

Kardiologie, Luzerner Kantonsspital, 6000 Luzern, Schweiz

# Koronarstenose und transthorakale Farbdopplerechokardiographie

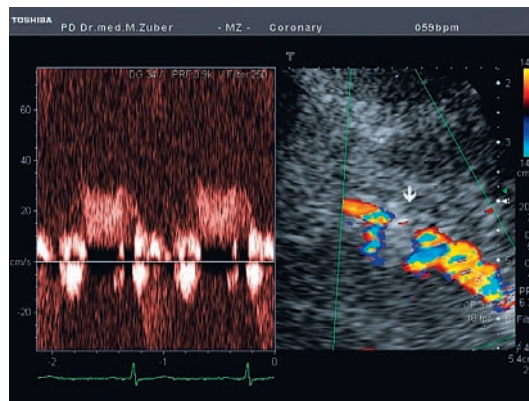
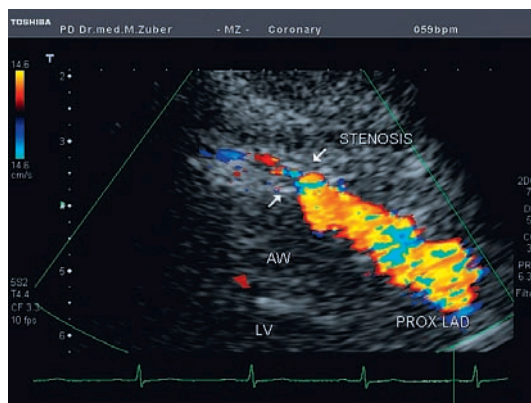
Darstellung des Koronarflusses und der Stenose bis hin zur dreidimensionalen Rekonstruktion

## Fallbeschreibung

Seit 3 Monaten beklagt ein 62-jähriger Mann beim raschen Gehen einen zunehmenden Brustschmerz und wird zur Weiterabklärung zugewiesen. Keine klinisch relevante kardiopulmonale Befunde. Das Ruhe-EKG ist normal. Die Belastung muss bei 120 Watt wegen symptomatischer Ischämie abgebrochen werden. Das Echokardiogramm nach der Belastung zeigt eine leichte Hypokinesie anteroseptal bei global normaler Auswurffraktion. Dabei kann transthorakal (Abb. 1) eine Stenose im proximalen Ramus interventricularis anterior (LAD) objektiviert werden, welche mit einem normalen diastolischen Flussignal im PW-Doppler proximal der Stenose (Abb. 2) und deutlichem Anstieg der Flussgeschwindigkeiten distal der Stenose (Abb. 3) hämodynamisch relevant ist. Die LAD-Stenose wird mittels transthorakaler dreidimensionaler Echokardiographie rekonstruiert (Abb. 4). Die Koronarographie bestätigt die Stenose (Abb. 5, Pfeil) und diese wird interventionell behandelt (Abb. 6).

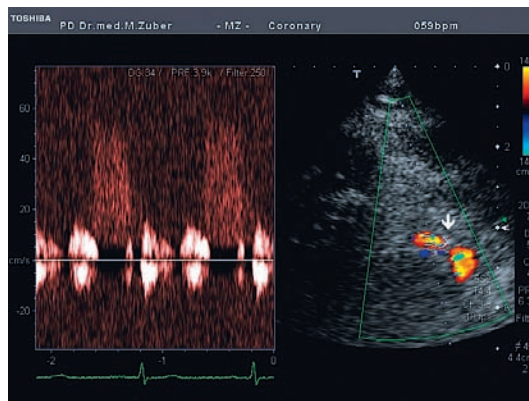
### Abbildung 1

Transthorakale Farbdopplerechokardiographie im modifizierten parasternalen Längsschnitt. Prox. LAD = proximaler Ramus interventricularis anterior; Pfeil = Koronarstenose; AW = Vorderwand; LV = Linker Ventrikel.



### Abbildung 2

PW-Doppler proximal der Koronarstenose im gleichen Schnittbild wie Abbildung 1 mit normaler diastolischer Flussgeschwindigkeit von 30 cm/s. LAD = Ramus interventricularis anterior; Pfeil = Koronarstenose.



### Abbildung 3

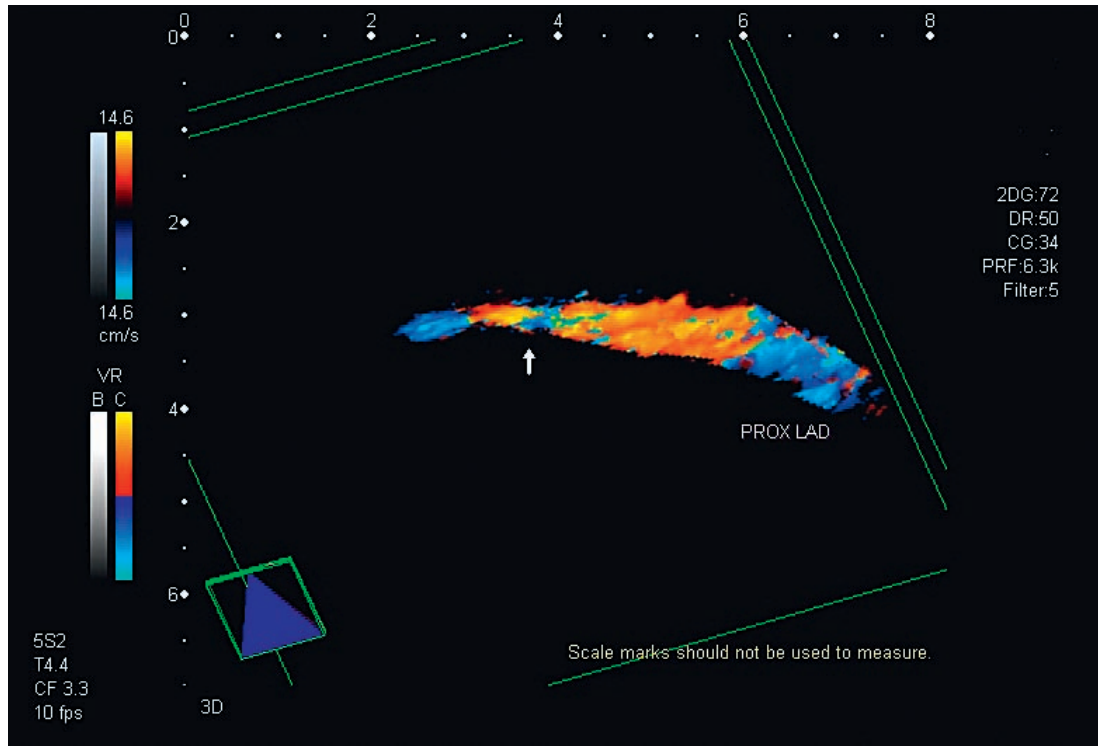
PW-Doppler distal der Koronarstenose im gleichen Schnittbild wie Abbildung 1 mit erhöhter diastolischer Flussgeschwindigkeit von 55 cm/s. LAD = Ramus interventricularis anterior; Pfeil = Koronarstenose.

The authors have no conflict of interest to disclose.

Korrespondenz:  
PD Dr. med. Michel Zuber  
Kardiologie  
Luzerner Kantonsspital  
Spitalstrasse  
CH-6000 Luzern 16  
Michel.Zuber@ksl.ch

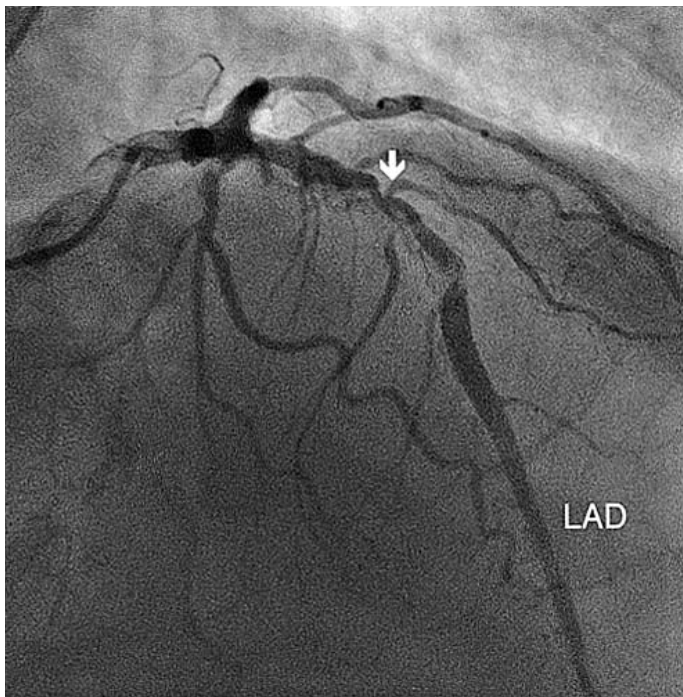
**Abbildung 4**

Dreidimensionale Rekonstruktion des Ramus interventricularis anterior im Bereich der Koronarstenose mittels transthorakaler Farbdopplerechokardiographie. Prox. LAD = Proximaler Ramus interventricularis anterior; Pfeil = Koronarstenose.



**Abbildung 5**

Koronarogramm mit Stenose im Ramus interventricularis anterior. Pfeil = Koronarstenose; LAD = Ramus interventricularis anterior.



**Abbildung 6**

Resultat nach Revaskularisation. LAD = Ramus interventricularis anterior.

