Moderne Technologien in der Ablation des Vorhofflimmerns

Laurent M. Haegeli, Firat Duru, Thomas F. Lüscher
HerzKreislaufzentrum, Kardiologie, UniversitätsSpital, Zürich

Summary

Modern technologies in catheter ablation for atrial fibrillation

Catheter ablation for atrial fibrillation has become an accepted therapy. The arrhythmia affects around 6% of the population over the age of 65 years. Electrical isolation of the pulmonary veins from the left atrium is the central strategy in catheter ablation for paroxysmal atrial fibrillation. However, procedural outcomes and efficacy using sequential "point-by-point" radiofrequency lesion creation with a conventional ablation catheter are operator-dependent and time-consuming. Moreover, reconduction across an initially complete lesion leads to recovery in electrical isolation of the pulmonary vein and recurrence of atrial fibrillation. New energy sources such as cryothermia, ultrasound and laser have emerged and are currently under investigation. These apply "single-shot" lesions via balloon mounted catheters positioned at the pulmonary vein ostia. Other new tools, such as magnetic navigation system and electromechanical robotic system, allow complete remote controlled mapping and ablation by combining three dimensional electroanatomical mapping. All these tools and technologies have to prove their effectiveness and safety.

Key words: artrial fibrillation; catheter ablation

Bedeutung des Vorhofflimmerns

Vorhofflimmern ist die häufigste Rhythmusstörung und ist verantwortlich für einen Drittel aller Spitaleinweisungen [1]. Die Prävalenz für Vorhofflimmern steigt altersabhängig von 1% bei unter 60-Jährigen auf über 8% bei über 80-Jährigen (Abb. 1; [2]). In Europa leiden etwa 4,5 Millionen Menschen unter Vorhofflimmern [3]. Diese Zahl wird mit dem Bevölkerungswachstum und der zunehmender Lebenserwartung weiter zunehmen. Aber auch jüngere Patienten können unter Vorhofflimmern leiden. Somatische Mutationen z.B. im Connexin-40-Gen sind als Prädisposition für idiopathisches Vorhofflimmern beschrieben und dürften für einen kleinen Teil der Fälle verantwortlich sein [4].

Die Autoren erklären, dass sie keine Interessenkonflikte im Zusammenhang mit diesem Beitrag haben.

Tabelle 1
Symptome bei Patienten mit Vorhofflimmern.

Typische Symptome	Palpitationen
	Atemnot
	Leistungsintoleranz
	Müdigkeit
	Leichter Schwindel
Andere Symptome	Brustschmerzen
	Synkope
Symptome von durch Vorhofflimmern verursachten Komplikationen	Zeichen der Herzinsuffizienz (Tachykardiomyopathie)
	Fokal-neurologische Ausfälle (zerebrovaskuläre Embolien)

Neben der häufig sehr eingeschränkten Lebensqualität (Palpitationen, Herzrasen, Atemnot, Thoraxschmerzen, Leistungsintoleranz) führt Vorhofflimmern auch zu einem erhöhten Risiko für Schlaganfälle, Herzinsuffizienz und Mortalität jeglicher Ursache (Tab. 1; [5, 6]). Vorhofflimmern erhöht das Risiko für eine zerebrale Thromboembolie um das 5-fache. Bei über 80-jährigen Patienten beläuft sich das jährliche Risiko für einen Schlaganfall auf 3–8% [7].

Pathophysiologie und perkutane kathetergestützte Ablation

Bis vor zehn Jahren waren Medikamente zur Therapie und Prophylaxe von Vorhofflimmern die einzige Option – jedoch wenig wirksam. In der Tat kann nur bei 40% der medikamentös behandelten Patienten ein dauerhafter Erfolg verzeichnet werden und die Therapie ist von vielen Nebenwirkungen begleitet.

Neue Erkenntnisse zur Pathophysiologie des Vorhofflimmerns, insbesondere zur Rolle von spontanen elektrischen Entladungen in den Pulmonalvenen bei

Korrespondenz:
Dr. med. Laurent M. Haegeli
Oberarzt
Klinik für Kardiologie
HerzKreislaufZentrum
UniversitätsSpital
CH-8091 Zürich
laurent.haegeli@usz.ch

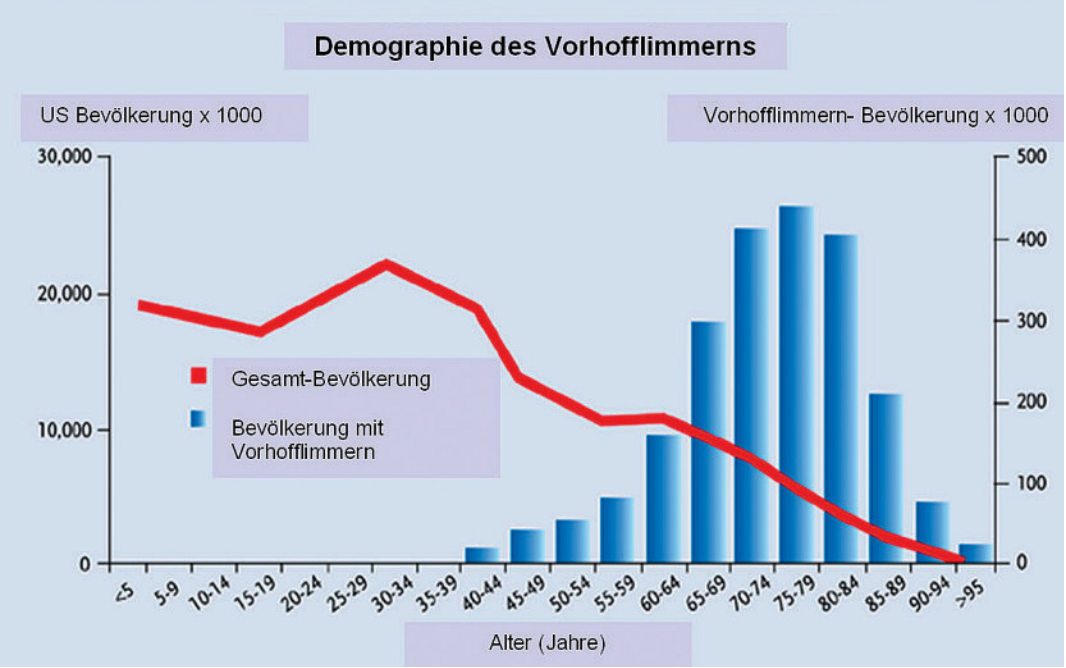

Abbildung 1
Altersabhängige Prävalenz des Vorhofflimmerns [2].

der Initiierung von Vorhofflimmern, haben das Tor zu einer neuen Ära in der Behandlung dieser Rhythmusstörung eröffnet (Abb. 2; [8, 9]). Seit mehreren Jahren wird die perkutane kathetergestützte Ablation an hochspezialisierten Zentren routinemässig bei Patienten mit Vorhofflimmern als kurative Therapie angeboten. Die Katheterablation zielt primär auf die elektrische Isolation der Lungenvenen. Damit wird eine Auslösung von paroxysmalem Vorhofflimmern durch elektrische Signale aus den Lungenvenen verhindert.

Abbildung 2
Linker Vorhof, von hinten gesehen, mit fokalen Entladungen aus Pulmonalvenenmündungen (modifiziert nach Nathan [19]).

Damit kann heute bei 70–90% der Patienten die Rhythmusstörung geheilt werden [10–14]. Die beschriebenen Erfolgsraten sind von verschiedenen Faktoren abhängig. Ein entscheidender Faktor ist die Patientenselektion. Dauer und Phase der Erkrankung des Vorhofflimmerns (paroxysmal, persistierend), Patientenalter, zusätzliche Herzerkrankungen und Vorhöfsgrösse bestimmen den Erfolg massgeblich. Ausserdem wird der Erfolg von dessen Definition und Messung beeinflusst: Häufigkeit und Art des Arrhythmie-Monitorings im Follow-up, Definition des Endpunkts (Eliminierung von Vorhofflimmern mit oder ohne zusätzlichen Antiarrhythmika, mit oder ohne wiederholten Ablationsbehandlungen). Es besteht kein allgemein anerkannter Konsens, wie der Erfolg definiert und gemessen wird und entsprechend sind die verschiedenen Studiendesigns heterogen. Eine Expertengruppe hat deshalb Outcome-Parameter für klinische Vorhofflimmerstudien definiert und publiziert [15]. Frühere Studienresultate müssen deshalb unter diesen Gesichtspunkten relativiert werden. Rezidive von Vorhofflimmern nach über einem Jahr Beobachtungszeit werden beschrieben.

Das persistierende Vorhofflimmern entsteht durch eine Chronifizierung von paroxysmalen Episoden. Jede Episode von Vorhofflimmern erhöht die Anfälligkeit der Vorhöfe für weiteres Flimmern («Vorhofflimmern unterhält Vorhofflimmern») über ein elektrisches und strukturelles Remodeling. Über eine Verkürzung des Aktionspotentials und der atrialen Refraktärzeit durch verminderten Einstrom von Kalzium-Ionen in die atrialen Myozyten («electrical remodeling») kommt es zu einem Verlust der Kontraktilität der Myozyten und

zu einer zunehmenden atrialen Fibrosierung und Dilatation («structural remodeling») [16, 17]. Bei persistierendem Vorhofflimmern ist deshalb neben den Pulmonalvenen, welche als «Trigger» fungieren, auch der linke Vorhof als «Substrat» Ziel der Katheterablation. Um das «Substrat» zu modifizieren werden «anatomische» Ablationslinien appliziert. Dabei dienen spezielle dreidimensionale Mapping-Systeme (CARTO, EnSite NavX; [18]) zur Orientierung und Führung der Ablationskatheter. Gegenwärtig ist mit der bisherigen Technologie die Erfolgsrate für Patienten mit persistierendem Vorhofflimmern niedriger als für Patienten mit paroxysmalem Vorhofflimmern. In einer prospektiven randomisierten Studie waren 57 von 77 (74%) der Patienten mit einem persistierendem Vorhofflimmern ein Jahr nach Katheterablation frei von Vorhofflimmern oder Vorhofflattern ohne den Einsatz von Antiarrhythmika, wobei bei 32% der Patienten eine zweite oder dritte Ablation erforderlich war [11].

Die Forschung der letzten Jahre und die zunehmende Erfahrung mit dieser neuen Therapie haben innovative Technologien für die anatomische Rekonstruktion des linken Vorhofs und der Lungenvenen (Mapping), für die Steuerung der Katheterspitze (Navigation) und für alternative Energieformen hervorgebracht.

Mapping-Systeme – die Landkarte während der Untersuchung

Seit einigen Jahren werden bei persistierendem Vorhofflimmern neben der alleinigen Pulmonalvenen-Isolation auch Ablationslinien innerhalb des linken Vorhofs vorgenommen, um das «Substrat» (negatives elektrisches und strukturelles Remodeling des linken Vorhofs), welches mit zunehmender Chronifizierung des Vorhofflimmerns an Bedeutung gewinnt, zu modifizieren [20, 21]. Während der Katheterablation von Vorhofflimmern ist neben der konventionellen Röntgen-Durchleuchtung die Unterstützung durch technologisch aufwendige «Mapping-Systeme» hilfreich, welche eine präzise dreidimensionale elektroanatomische Abbildung des linken Vorhofs und der Pulmonalvenen sowie eine exakte räumliche Orientierung der Katheter während der Ablation ermöglichen. Die beiden häufigst verwendeten Systeme sind das CARTO (Biosense Webster Inc., Diamond Bar, CA, USA) und das EnSite NavX (St. Jude Medical Inc., St. Paul, MN, USA).

CARTO

Das elektroanatomische Mapping-System CARTO (Biosense Webster Inc., Diamond Bar, CA, USA) dient bei der Katheterablation von Vorhofflimmern der dreidimensionalen anatomischen Rekonstruktion des linken Vorhofs und der einmündenden Pulmonalvenen, der Navigation des Ablationskatheters und der Darstellung der Ablationslinien. Dieses endokardiale Mapping-System, welches in «real time» dreidimensionale



Abbildung 3
Lokalisationspad CARTO, bestehend aus drei Magnetspulen, welche in einem Dreieck unter dem Patienten angeordnet drei verschieden starke Magnetfelder erzeugen (von Biosense Webster Inc., Diamond Bar, CA, USA). Nachdruck mit freundlicher Genehmigung.

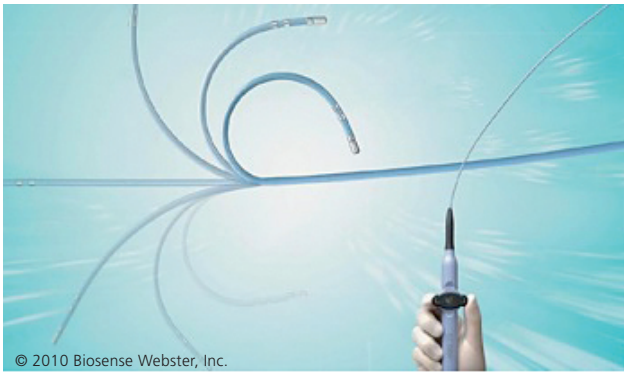

Abbildung 4
Navistar Mapping- und Ablationskatheter, in deren Spitze ein Lokalisationssensor sitzt. Über den dort gemessenen Intensitätsverlust des Magnetfeldes mit zunehmendem Abstand des Katheters von den drei Spulen im Lokalisationspad CARTO wird die genaue Katheterlokalisation im dreidimensionalen Raum berechnet (von Biosense Webster Inc., Diamond Bar, CA, USA). Nachdruck mit freundlicher Genehmigung.

Bilder erstellt, war als erste magnetische Navigationstechnik schon 1996 verfügbar und wurde seither kontinuierlich weiterentwickelt [22]. Zum System gehören drei Komponenten: ein externer Magnetfeldgenerator (Lokalisationspad), ein kleiner passiver Magnetfeldsensor an der Katheterspitze und die CARTO-Recheneinheit (Abb. 3). Das Lokalisationspad liegt unter dem Patienten und besteht aus drei Magnetspulen, welche, in einem Dreieck angeordnet, über verschiedene Wechselspannungen sehr schwache Magnetfelder erzeugen (5×10^{-6} bis 5×10^{-5} Tesla). Die exakte Katheterlokalisation wird durch mathematische Berechnungen bestimmt. Diese basiert auf dem Intensitätsverlust des Magnetfeldes mit zunehmendem Abstand des Katheters von den drei Spulen. Im steuerbaren 7,5-French (2,5 mm Kaliber) Mapping-Katheter Navistar (Biosense Webster Inc., Diamond Bar, CA, USA) befindet sich an der Spitze der Lokalisationssensor (Abb. 4). Mit dem Mapping-Katheter wird sequentiell Punkt für

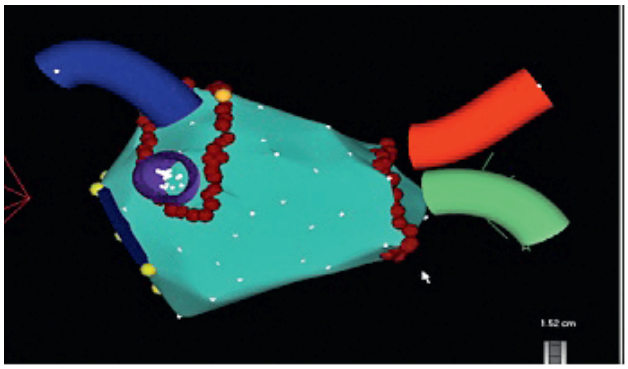

Abbildung 5
CARTO-Map, mit Ansicht des linken Vorhofs von hinten und Ablationslinien um ipsilaterale Pulmonalvenen.

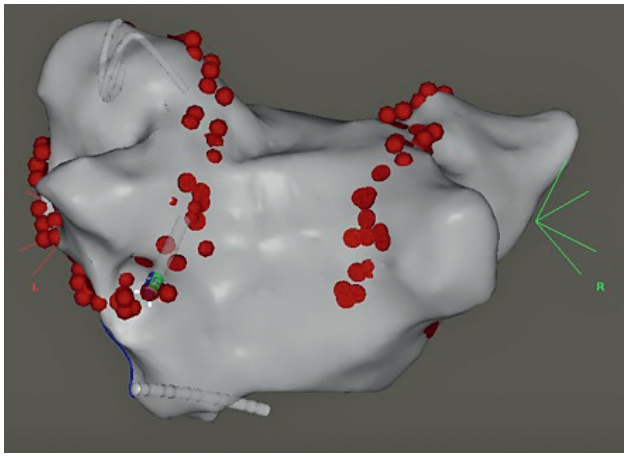

Abbildung 6
CARTO-3-Map, mit Ansicht des linken Vorhofs von hinten und Ablationslinien um ipsilaterale Pulmonalvenen.

Punkt das Endokard und die Pulmonalveneneinmündungen des linken Vorhofs abgetastet und so eine anatomische Karte («map») erstellt. Die Lokalisation der Katheterspitze kann in «real time» mit einer Exaktheit von weniger als 1 mm auf dem Computer-Bildschirm visualisiert werden. Um den linken Vorhof zu rekonstruieren werden 30–50 Punkte benötigt, wobei man 10–15 Punkte pro Minute generieren kann (Abb. 5).

Die neueste Generation dieses Systems (CARTO-3-System) ermöglicht die gleichzeitige Visualisierung von 5 Kathetern (advanced catheter location) sowie ein schnelleres Erstellen der dreidimensionalen elektroanatomischen Maps (fast anatomical mapping). Dabei wird der Arbeitsfluss im Elektrophysiologielabor optimiert und einfacher gestaltet (Abb. 6).

EnSite NavX

Ein anderes weit verbreitetes Mapping-System ist das EnSite NavX (St. Jude Medical Inc., St. Paul, USA). Drei auf der Hautoberfläche des Patienten orthogonal angebrachte Elektroden-Paare senden elektrische Ströme von sehr kleiner Spannung aus. Die räumliche Position des Katheters innerhalb des linken Vorhofs kann aufgrund der drei gemessenenen Potentialveränderungen an der Katheterspitze in Abhängigkeit zu einem stabilen Referenzkatheter (im Coronarsinus oder rechtsventrikulären Apex) berechnet werden. Bei diesem Verfahren kann simultan die dreidimensionale Lokalisation von maximal 64 Elektrodenpolen oder von maximal 12 Katheterspitzen bestimmt werden. Ähnlich wie beim CARTO-Mapping-System wird durch Abtasten der Vorhofswand eine räumliche Geometrie erstellt, wobei gleichzeitig mehrere Punkte abgetastet und registriert werden können. Im Anschluss kann der Ablationskatheter in der erzeugten Geometrie in «real time» visualisiert und die Ablationslinien geplant und aufgezeichnet werden.

Bildintegration von Computertomographie und Magnetresonanztomographie

Die neueste Generation der Mapping-Systeme ermöglicht die Integration beispielsweise einer am Vortag durchgeführten Bildgebung (CT oder MRI) des linken Vorhofs und der Pulmonalvenen in das «real time» elektroanatomische Bild («Map»). Bei der prospektiven EKG-getriggerten Akquisition der CT-Bilder kann die Strahlenbelastung gering gehalten werden (2–3 mSv) im Gegensatz zum herkömmlichen EKG-getriggerten Modus. Die mittels Kathetermanipulation erzeugte elektroanatomische Repräsentation des linken Vorhofs wird so mit dem am Vortag angefertigtem dreidimensionalen hochauflösenden CT- oder MR-Bild validiert und ergänzt [17]. Diese zusätzliche Information aus CT oder MRI verbessert vor allem bei atypischen Anatomien von linkem Vorhof und Pulmonalvenen das Mapping und die Navigation und kann dadurch die durch Fluoroskopie verursachte Strahlenbelastung reduzieren (Abb. 7).

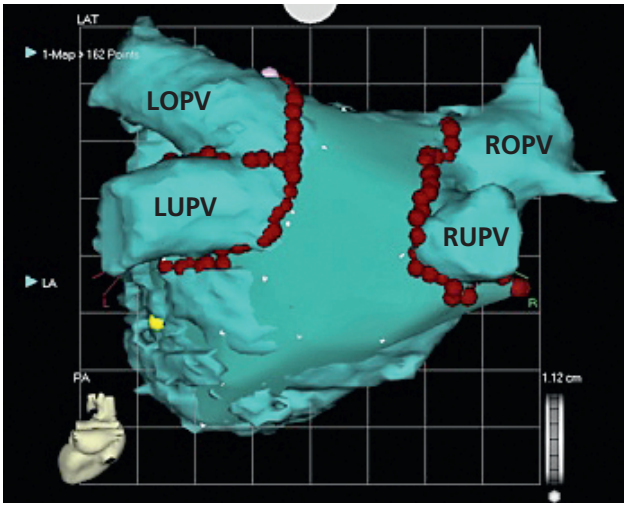

Abbildung 7
Registrierung der Computertomographie im CARTO-Map des linken Vorhofs von hinten mit Ablationslinien um ipsilaterale Pulmonalvenen. LOPV = Linke obere Pulmonalvene; LUPV = linke untere Pulmonalvene; ROPV = rechte obere Pulmonalvene; RUPV = rechte untere Pulmonalvene; MA = Mitralanulus.

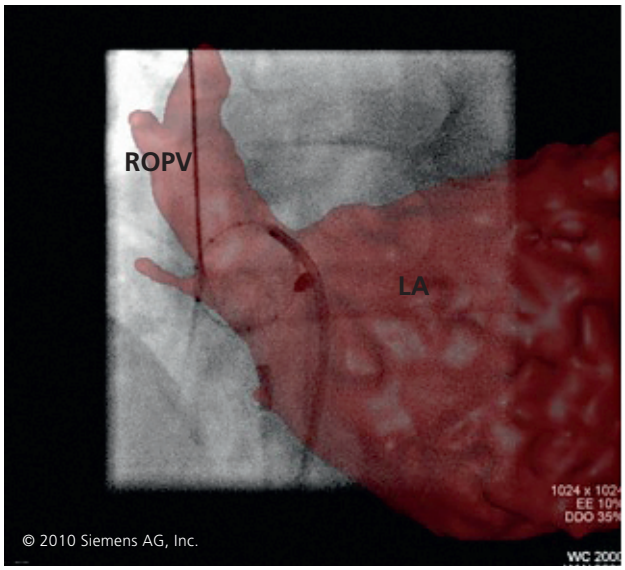

Abbildung 8
Integration des segmentierten linken Vorhofs (LA) und der rechten oberen Pulmonalvene (ROPV), welche über eine dreidimensionale Rotationsangiographie (Syngo DynaCT Cardiac, Siemens AG, Deutschland) gewonnen wurde, in das fluoroskopische Bild. Ein zirkulärer Mapping-Katheter befindet sich am Ostium der ROPV. Nachdruck mit freundlicher Genehmigung.

Dreidimensionale Rotationsangiographie

Eine dreidimensionale Rotationsangiographie des linken Vorhofs und der Pulmonalvenenanatomie kann im Elektrophysiologielabor unmittelbar (zeitnah) vor Prozedurbeginn durchgeführt werden. Mit der Kontrastmittelinjektion in die Pulmonalarterie oder den rechten Vorhof wird der C-Bogen der Angiographieanlage in einem Halbkreis um den Patienten gefahren und eine definierte Anzahl von Projektionsaufnahmen werden akquiriert. Anschliessend werden diese Projektionen zu einer dreidimensionalen Darstellung von linkem Vorhof und Pulmonalvenen rekonstruiert und als Modell in das fluoroskopische Bild integriert [23] (Abb. 8).

Moderne Systeme zur besseren Steuerung der Katheter

Konventionelle Ablationskatheter werden gegenwärtig manuell am proximalen Ende über einen Handgriff gesteuert, wobei deren Spitze über Zugdrähte in eine Richtung (unidirektional) oder in zwei Richtungen der gleichen Ebene (bidirektional) gesteuert werden können. Dabei sind dem Bewegungsausmass des Katheters wegen den vorgegebenen Materialeigenschaften (fixer Kurvenradius, fehlender Support des Schaftmaterials usw.) Grenzen gesetzt. Die Manipulation der Katheter erfordert vom behandelnden Arzt eine grosse Geschicklichkeit und spezielle Ausbildung. Manche anatomische Strukturen des Herzens sind deshalb nur sehr schwer erreichbar und es ist folglich schwierig, an gewünschten anatomischen Stellen einen stabilen Kontakt herzustellen, der für eine erfolgreiche Ablation notwendig ist.

Nun sind zwei neuartige Systeme verfügbar geworden, welche eine ferngesteuerte Kathetermanipulation erlauben: Niobe (Stereotaxis, Inc., St. Louis, MO, USA) und Sensei (Hansen Medical, Inc., Mountain View, CA, USA).

Niobe

Das ferngesteuerte Navigationssystem Niobe (Stereotaxis, Inc., St. Louis, MO, USA) erlaubt in der Kombination mit einer Röntgendurchleuchtung die magnetische Fernsteuerung des Ablationskatheters. Drei an der Katheterspitze befindliche kleine Magnete richten sich ähnlich einer Kompassnadel dabei auf ein durch zwei grosse Magnete permanent erzeugtes externes Magnetfeld aus. Die beiden grosse Magnete befinden sich auf beiden Seiten des Untersuchungstischs, deren gemeinsames gerichtetes Magnetfeld (0,08 Tesla, entspricht 10% der Feldstärke eines MRT) den Brustbereich des Patienten umfasst. Gesteuert wird die Katheterspitze im dreidimensionalen Raum durch Änderung der Orientierung des äusseren Magnetfelds. Der Vorschub und Rückzug des Katheters erfolgt über eine spezielle mechanische Motorschiene in 1- bis 9-mm-Schritten. Alle Funktionen des Systems werden dabei durch eine PC-Tastatur, eine Maus und einen Joystick vom Kontrollraum ausserhalb des Katheterlabors dirigiert. Durch den Wegfall des Zugseilmechanismus zur Krümmung der Katheterspitze sind der Schaft und die Spitze des Ablationskatheters sehr weich (geringere Verletzungsgefahr des Gewebes) und der Katheter ist in alle Richtungen (360° Grad) steuerbar. Studien zeigten, dass die Strahlenbelastung für Patient und Personal und die Lernkurve bei der Ablation deutlich reduziert werden konnten [24, 25]. Die präzisere und stabi-

Abbildung 9
Niobe im Elektrophysiologie-Labor: In Kombination mit einer monoplanen Röntgendurchleuchtung erlauben zwei grosse Magnete auf beiden Seiten des Untersuchungstischs die magnetische Fernsteuerung des Ablationskatheters, an dessen Katheterspitze sich 3 kleine Magnete befinden (von Stereotaxis, Inc., St. Louis, MO, USA). Nachdruck mit freundlicher Genehmigung.

lere Katheternavigation verspricht, die Wirksamkeit und Sicherheit der Ablation von Vorhofflimmern signifikant zu verbessern. Aktuell sind über 15 000 Patienten weltweit mit diesem System mit einer Rate von weniger als 0,5% für schwere Komplikationen behandelt worden (Abb. 9).

Abbildung 10
Sensei-Kathetersystem im Elektrophysiologie Labor: Der herkömmliche Ablationskatheter wird in eine steuerbare Schleuse eingeführt, welche über einen robotischen Arm bewegt werden kann. Fern vom Patienten kann dieser robotische Arm Computer-gestützt über einen «dreidimensionalen» Joystick vom Arzt gesteuert werden (von Hansen Medical, Inc., Mountain View, CA, USA). Nachdruck mit freundlicher Genehmigung.

Tabelle 2
Mapping- und Navigationssysteme für die Ablation des Vorhofflimmerns.

System	Vorteile	Nachteile
CARTO (Biosense Webster)	Genauigkeit Stabilität	Katheter-Kompatibilität Lernkurve
EnSite NavX (St. Jude Medical)	Katheter-Kompatibilität	Stabilität (Verschiebung der Referenz) Lernkurve
CT-Integration	Verfügbarkeit	Strahlenbelastung Kontrastmittelgabe (Allergie)
MRI-Integration	Keine Strahlenbelastung	Metallimplantate sind kontraindiziert Kontrastmittelgabe (Allergie) Patientenkomfort (Klaustrophobie) Kosten
3D-Rotationsangiographie	Zeitnahe Aufnahme Kostengünstig	Strahlenbelastung Kontrastmittelgabe (Allergie)
Niobe (Stereotaxis)	Lernkurve Weiche Katheterspitze (weniger Perforationen?) Manövrierbarkeit Stabilität Strahlenbelastung des Arztes	Katheter-Kompatibilität Kosten
Sensei (Hansen Medical)	Manövrierbarkeit Stabilität Strahlenbelastung des Arztes	Kosten Datenlage (geringe Patientenzahlen) 14-French-Schleuse Perforationsgefahr (?)

CT = Computertomographie; MRI = Magnetresonanztomographie

Sensei

Eine weitere, nicht direkt von Untersucherhand, sondern ferngesteuerte Katheterkontrolle ist das robotische Sensei-Kathetersystem (Hansen Medical, Inc., Mountain View, CA, USA) [26]. Der herkömmliche Ablationskatheter wird in eine spezielle steuerbare zweischichtige Schleuse eingeführt, welche über einen am Untersuchungstisch befestigten robotischen Arm in alle Richtungen (360° Grad) bewegt werden kann. Fern vom Patienten kann dieser robotische Arm Computergestützt über einen «dreidimensionalen» Joystick vom Arzt gesteuert werden. Es besteht weltweit noch wenig Erfahrung, um deren weitere Entwicklung abzusehen (Abb. 10, Tab. 2).

Neue Ablationsstrategien und Energieformen

Neben den technischen Fortschritten in den Bereichen Mapping und Katheter-Steuerung ist die Entwicklung neuer alternativer Formen der Energie und Energie-Abgabe für die ablative Behandlung von Herzrhythmusstörungen nicht stehen geblieben. Die Radiofrequenz-Energie wurde initial vor mehr als 20 Jahren für die «Punktablationen» von akzessorischen Bahnen (Wolf-Parkinson-White-Syndrom) oder bei atrioventrikulären nodalen Reentry-Tachykardien entwickelt und wird heute auch bei anderen Rhythmusstörungen verwendet. Bei der Ablation von Vorhofflimmern sind aber kontinuierliche transmurale lineare Läsionen – für die Pulmonalveneninsolation und die Substratmodifikation des linken Vorhofs – notwendig. Aus diesem Grund wurden eine Vielzahl von ballongestützten Kathetern entwickelt, welche verschiedene Energieformen benutzen: Kryoenergie, «high intensity focused ultrasound» und Laser.

Kryoenergie

Bei der Kryoablation werden die atrialen Myozyten gezielt über Kälteapplikation ausgeschaltet. Ein Ballonkatheter wird wie ein herkömmlicher Ablationskatheter über die Femoralvene und eine transseptale Punktion an die Einmündungen der Lungenvenen platziert. Der dann aufgeblasene Ballon (23 oder 28 mm Durchmesser) am distalen Ende des Katheters wird mit Flüssiggas (N_2O) während zwei Zyklen von jeweils 5 Minuten bis auf Temperaturen von minus 80° Celsius gekühlt. Dadurch wird der in

unmittelbarem Kontakt stehende Ring von Muskelzellen um die Pulmonalveneneinmündung gezielt und mit zwei oder mehr Zyklen von jeweils fünf Minuten dauernder Energieabgabe («freezing cycles») ausgeschaltet – an Stelle von herkömmlicherweise vielen nachgeschalteten Punkt-zu-Punkt-Ablationen mit Radiofrequenzenergie. Auch bleibt die Endothelschicht intakt und die Gefahr für Thrombenbildung ist potentiell geringer. Die Kryoenergie ist die aktuell am weitesten entwickelte alternative Energie in der Behandlung von Vorhofflimmern.

Erste klinische Ergebnisse haben gezeigt, dass sich 74% der Patienten mit paroxysmalem Vorhofflimmern 12 Monate nach Kryoballon-Behandlung im Sinusrhythmus ohne Einnahme von Antiarrhythmika befinden [27, 28]. Resultate bei Patienten mit paroxysmalem Vorhoflimmern sind bei gleicher Untersuchungsdauer mit denen der konventionellen Radiofrequenzablation vergleichbar, jedoch fehlen noch randomisierte klinischen Studiendaten (Abb. 11).

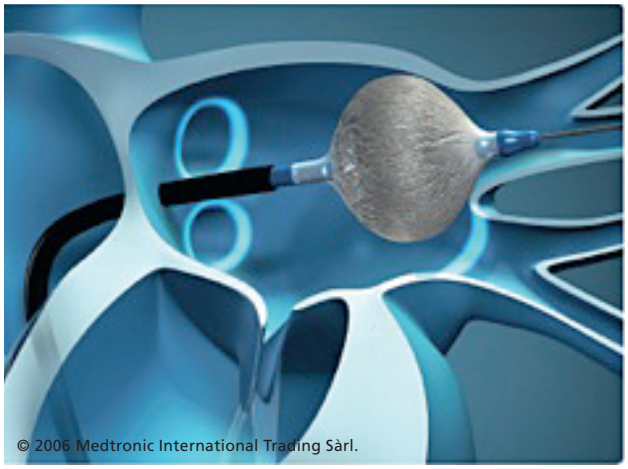

Abbildung 11
Arctic-Front-Ballonkatheter (Medtronic Cryocath LP, Inc., Canada): Über die Femoralvene durch eine spezielle transseptale Schleuse wird der Arctic-Front-Ballonkatheter in die jeweilige Pulmonalvene (hier die linke obere Pulmonalvene) positioniert. Nachdruck mit freundlicher Genehmigung der Medtronic International Trading Sàrl.

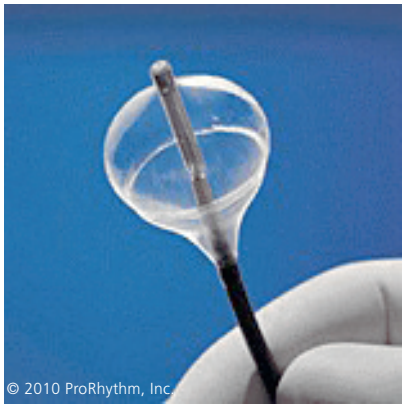

Abbildung 12
Hochintensität-fokussierter Ultraschall HIFU (ProRhythm, Inc., Ronkonkoma, NY, USA): Der Ballon besteht aus einer proximalen, mit CO_2-Gas, und einer distalen, mit Flüssigkeit gefüllten Kammer. Ein radial ausgesendeter Ultraschallstrahl reflektiert innerhalb des Ballons an der Gas-Flüssigkeit-Grenze und erzeugt fokussiert eine zirkumferentielle lineare Läsion. Nachdruck mit freundlicher Genehmigung.

Hochintensität-fokussierter Ultraschall (HIFU)

Der HIFU-Katheter ist ein 12-French-System mit aufblasbarem Ballon am distalen Ende. Der Ballon besteht aus zwei Kammern: eine proximale, mit CO_2-Gas gefüllte, und eine distale Kammer, welche mit Flüssigkeit gefüllt ist. Nach Platzierung des Katheterballons an der Pulmonalvenen-Einmündung wird ein Ultraschallstrahl radial ausgesendet, welcher innerhalb des Ballons an der Gas-Flüssigkeit-Oberfläche reflektiert wird und fokussiert eine zirkumferentielle lineare Läsion erzeugt (Abb. 12).

Eine klinische Studie bei 22 Patienten mit paroxysmalem Vorhofflimmern zeigte, dass man akut 81% der Pulmonalvenen isolieren kann und 71% der Patienten nach einem medianen Follow-up von 342 Tagen nach dem ersten Eingriff und ohne die Einnahme von antiarrhythmischen Medikamenten frei von Arrhythmien sind [29]. Eine Phrenikusparese trat in 5% der Ablationen auf.

Laser-Energie

Der Ballonkatheter wird über eine 15-French-Schleuse in den linken Vorhof eingeführt. Im linken Vorhof wird der Ballon mit Flüssigkeit gefüllt und die korrekte Platzierung in den Pulmonalveneneinmündungen endoskopisch überprüft. Über optische Fasern wird die Gewebeoberfläche erleuchtet. Eine Laserdiode erzeugt kontinuierliche Laserenergie mit einer Wellenlänge von 980 nm, welche über die optischen Fasern geleitet und während 60 Sekunden appliziert wird, um so eine zirkumferentielle Läsion um die Pulmonalveneneinmündungen zu erreichen. Die Wirksamkeit und Sicherheit dieser neuen Energieform wird aktuell in verschiedenen Studien geprüft [28, 29] (Abb. 13).

Neue mehrpolige Radiofrequenz-Ablationskatheter

Klassischerweise wird die Radiofrequenzenergie über einen einzigen Pol an der Katheterspitze abgegeben (Punktionablation). Neue «Multielektroden»-Katheter wurden entwickelt, um Radiofrequenzenergie gleichzeitig über mehrere Pole auf das Gewebe anzuwenden und auf diese Weise lineare Läsionen zu erzeugen. Erste vielversprechende klinische Outcome-Studien beim «pulmonary vein ablation catheter» (PVAC) Ablation Frontiers, Inc., Carlsbad, California) zeigen bei 80% der behandelten Patienten eine Reduktion von persistierendem Vorhofflimmern nach 6 Monaten [30, 31]. Bei einem anderen Multielektroden-Katheter, dem Bard®-Mesh-HD-Ablationskatheter (Bard Electrophy-

Abbildung 13
Ballonkatheter (CardioFocus, Inc., Marlborough, MA, USA): Nach Erleuchtung der Gewebeoberfläche über optische Fasern wird mit einer Laserdiode kontinuierlich Laserenergie appliziert, um eine zirkumferentielle Läsion um die Pulmonalveneneinmündungen zu erzeugen. Nachdruck mit freundlicher Genehmigung.

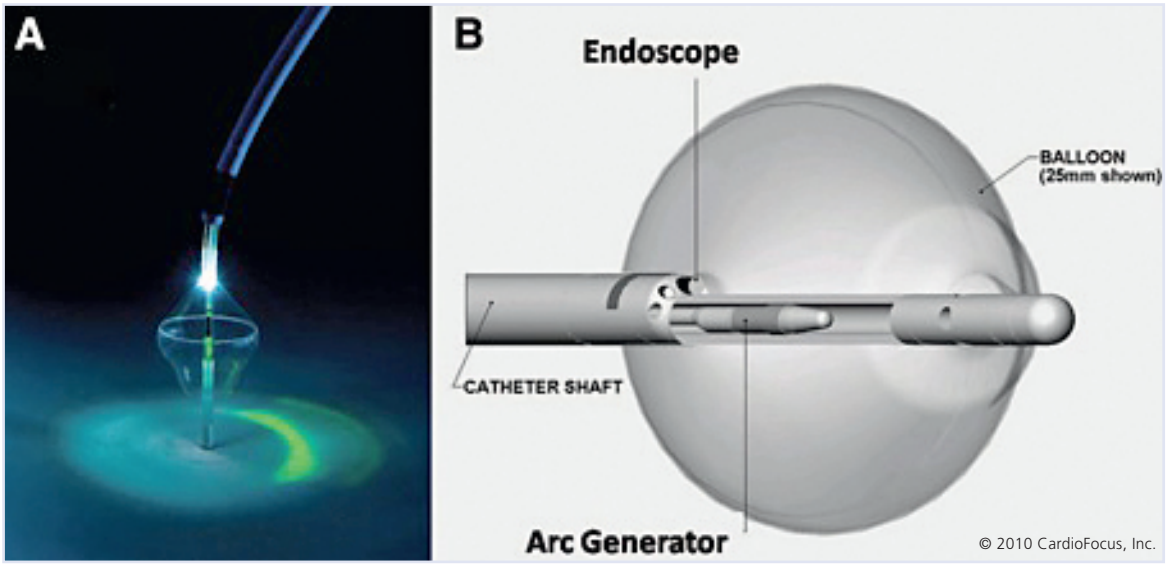

Tabelle 3
Ballon-basierte Technologien für die Pulmonalvenenisolation.

Energie (Hersteller)	**Ballon** (mm)	**Schleusen** (French)	**Vorteile**	**Nachteile**
Kryoenergie (Medronic Cryocath LP)	23 und 28	12	Steile Lernkurve «Single-shot-»Technik (keine Punkt-zu-Punkt-Ablation) Endothel bleibt intakt (geringere Thrombenbildung?) 3-D-elektroanatomisches Mapping nicht nötig	Keine lineare Läsionen möglich Non-compliance des Ballons bei atypischer Lungenvenenanatomie Phrenicus-Parese (<10%) Pulmonalvenenstenose Perforation Perikarderguss/-tamponade Strahlenbelastung Kontrastmittelmenge (Allergie, Nieren)
Hochintensität-fokussierter Ultrasschall (Pro Rhythm)	20, 25 und 30	12	«Single-shot-»Technik (keine Punkt-zu-Punkt-Ablation)	Keine lineare Läsionen möglich Perforation Perikarderguss/-tamponade Phrenicus-Parese Pulmonalvenenstenose Atrio-ösophageale Fistelung
Laser (Cardiofocus)	20, 25 und 30	15	«Single-shot-»Technik (keine Punkt-zu-Punkt-Ablation)	Keine lineare Läsionen möglich Perforationen Perikarderguss/-tamponade
Konventionelle Punktionsablation mit Radiofrequenz-energie	Kein Ballon	8,5	Etablierte Therapie (grösste Patientenzahlen) Zusätzlich lineare Läsionen und Ablation von komplex-fraktionierter Potentiale möglich Mapping mit Ablationskatheter	Lange Lernkurve Resultat abhängig von Operateur Thrombogenizität (Thromboembolien) Kühlung der Katheterspitze für Energieabgabe nötig Perforation Perikarderguss/-tamponade Pulmonalvenenstenosen Atrio-ösophageale Fistelung

siology Division, C. R. Bard, Inc., Lowell, MA, USA) waren 10 von 35 nach einem Jahr Follow-up beschwerdefrei [32] (Tab. 3).

Zusammenfassung und Ausblick

Die Katheterablation von Vorhofflimmern ist und bleibt eine komplexe kardiologische Intervention. Ihre Resultate sind eng an die Erfahrung und Expertise der invasiven Elektrophysiologen gebunden. Neben der primären Ablation von Vorhofflimmern müssen auch Sekundärarrhythmien, wie links-atriale Makro-Reentry-Tachykardien, beherrscht werden. Unterschiedliche Formen und Ausprägungen von Vorhofflimmern erfordern individuelle Strategien. Die Regel «one size fits all» gilt nicht im Bereich der Katheterablation von Vorhofflimmern, sondern es muss geprüft werden, welche Strategie und Technologie für welche Patienten die optimale ist.

Prospektive randomisierte Studien werden zeigen, ob die neuen kostenintensiven Technologien mit einer Verbesserung sowohl der klinischen Effizienz als auch der Sicherheit einhergehen.

Literatur

1 Fuster V, Rydén LE, Cannom DS, Crijns HJ, Curtis AB, Ellenbogen KA, et al. ACC/AHA/ESC 2006 Guidelines for the Management of Patients with Atrial Fibrillation: a report of the American College of Cardiology/American Heart Association Task Force on Practice Guidelines and the European Society of Cardiology Committee for Practice Guidelines (Writing Committee to Revise the 2001 Guidelines for the Management of Patients With Atrial Fibrillation): developed in collaboration with the European Heart Rhythm Association and the Heart Rhythm Society. Circulation. 2006;114(7):e257–354.

2 Feinberg WM, Blackshear JL, Laupacis A, Kronmal R, Hart RG. Prevalence, age distribution, and gender of patients with atrial fibrillation. Analysis and implications. Arch Intern Med. 1995;155(5):469–73.

3 Go AS, Hylek EM, Phillips KA, Chang Y, Henault LE, Selby JV, et al. Prevalence of diagnosed atrial fibrillation in adults: national implications for rhythm management and stroke prevention: the AnTicoagulation and Risk Factors in Atrial Fibrillation (ATRIA) Study. JAMA. 2001;285(18):2370–5.

4 Gollob MH, Jones DL, Krahn AD, Danis L, Gong XQ, Shao Q, et al. Somatic mutations in the connexin 40 gene (GJA5) in atrial fibrillation. N Engl J Med. 2006;354(25):2677–88.

5 Stewart S, Hart CL, Hole DJ, McMurray JJ. A population-based study of the long-term risks associated with atrial fibrillation: 20-year follow-up of the Renfrew/Paisley study. Am J Med. 2002;113(5):359–64.

6 Wattigney WA, Mensah GA, Croft JB. Increasing trends in hospitalization for atrial fibrillation in the United States, 1985 through 1999: implications for primary prevention. Circulation. 2003;108(6):711–6.

7 Wolf PA, Abbott RD, Kannel WB. Atrial fibrillation as an independent risk factor for stroke: the Framingham Study. Stroke. 1991;22:983–8.

8 Haissaguerre M, Jais P, Shah DC, Takahashi A, Hocini M, Quiniou G, et al. Spontaneous initiation of atrial fibrillation by ectopic beats originating in the pulmonary veins. N Engl J Med. 1998;339:659–66.

9 Jaïs P, Haïssaguerre M, Shah DC, Chouairi S, Gencel L, Hocini M, et al. A focal source of atrial fibrillation treated by discrete radiofrequency ablation. Circulation. 1997;95(3):572–6.

10 Wazni OM, Marrouche NF, Martin DO, Verma A, Bhargava M, Saliba W, et al. Radiofrequency ablation vs antiarrhythmic drugs as first-line treatment of symptomatic atrial fibrillation: a randomized trial. JAMA. 2005;293(21):2634–40.

11 Oral H, Pappone C, Chugh A, Good E, Bogun F, Pelosi F Jr, et al. Circumferential pulmonary-vein ablation for chronic atrial fibrillation. N Engl J Med. 2006;354(9):934–41.

12 Stabile G, Bertaglia E, Senatore G, De Simone A, Zoppo F, Donnici G, et al. Catheter ablation treatment in patients with drug-refractory atrial fibrillation: a prospective, multi-centre, randomized, controlled study (Catheter Ablation For The Cure Of Atrial Fibrillation Study). Eur Heart J. 2006;27(2):216–21.

13 Pappone C, Augello G, Sala S, Gugliotta F, Vicedomini G, Gulletta S, et al. A randomized trial of circumferential pulmonary vein ablation versus antiarrhythmic drug therapy in paroxysmal atrial fibrillation: the APAF Study. J Am Coll Cardiol. 2006;48(11):2340–7.

14 Jaïs P, Cauchemez B, Macle L, Daoud E, Khairy P, Subbiah R, et al. Catheter ablation versus antiarrhythmic drugs for atrial fibrillation: the A4 study. Circulation. 2008;118(24):2498–505.

15 Kirchhof P, Auricchio A, Bax J, Crijns H, Camm J, Diener HC, et al. Outcome parameters for trials in atrial fibrillation: executive summary. Eur Heart J. 2007;28(22): 2803–17.

16 Wijffels MC, Kirchhof CJ, Dorland R, Power J, Allessie MA. Electrical remodeling due to atrial fibrillation in chronically instrumented conscious goats: roles of neurohumoral changes, ischemia, atrial stretch, and high rate of electrical activation. Circulation. 1997;96(10):3710–20.

17 Morillo CA, Klein GJ, Jones DL, Guiraudon CM. Chronic rapid atrial pacing. Structural, functional, and electrophysiological characteristics of a new model of sustained atrial fibrillation. Circulation. 1995;91(5): 1588–95.

18 Bertaglia E, Bella PD, Tondo C, Proclemer A, Bottoni N, De Ponti R, et al. Image integration increases efficacy of paroxysmal atrial fibrillation catheter ablation: results from the CartoMerge Italian Registry. Europace. 2009;11(8):1004–10.

19 Nathan H, Eliakim M. The junction between the left atrium and the pulmonary veins. An anatomic study of human hearts. Circulation. 1966;34:412–22.

20 Hsu LF, Jaïs P, Sanders P, Garrigue S, Hocini M, Sacher F, et al. Catheter ablation for atrial fibrillation in congestive heart failure. N Engl J Med. 2004;351(23):2373–83.

21 Jaïs P, Hocini M, Hsu LF, Sanders P, Scavee C, Weerasooriya R, et al. Technique and results of linear ablation at the mitral isthmus. Circulation. 2004;110(19):2996–3002.

22 Ernst S, Ouyang F, Löber F, Antz M, Kuck KH. Catheter-induced linear lesions in the left atrium in patients with atrial fibrillation: an electroanatomic study. J Am Coll Cardiol. 2003;42(7):1271–82.

23 Orlov MV. How to perform and interpret rotational angiography in the electrophysiology laboratory. Heart Rhythm. 2009;6(12):1830–6.

24 Pappone C, Vicedomini G, Manguso F, Gugliotta F, Mazzone P, Gulletta S, et al. Robotic magnetic navigation for atrial fibrillation ablation. J Am Coll Cardiol. 2006;47(7):1390–400.

25 Ernst S, Ouyang F, Linder C, Hertting K, Stahl F, Chun J, et al. Initial experience with remote catheter ablation using a novel magnetic navigation system: magnetic remote catheter ablation. Circulation. 2004; 109(12):1472–5.

26 Reddy VY, Neuzil P, Malchano ZJ, Vijaykumar R, Cury R, Abbara S, et al. View-synchronized robotic image-guided therapy for atrial fibrillation ablation: experimental validation and clinical feasibility. Circulation. 2007;115(21):2705–14.

27 Chun KR, Schmidt B, Metzner A, Tilz R, Zerm T, Köster I, et al. The “single big cryoballoon” technique for acute pulmonary vein isolation in patients with paroxysmal atrial fibrillation: a prospective observational single centre study. Eur Heart J. 2009;30(6):699–709.

28 Neumann T, Vogt J, Schumacher B, Dorszewski A, Kuniss M, Neuser H, et al. Circumferential pulmonary vein isolation with the cryoballoon technique. J Am Coll Cardiol. 2008;52:273–8.

29 Schmidt B, Chun K, Metzner A, Fuernkranz A, Ouyang F, Kuck KH. Pulmonary vein isolation with focused ultrasound: results from the HIFU 12F study. Europace. 2009;11:1281–8.

30 Boersma LV, Wijffels MC, Oral H, Wever EF, Morady F. Pulmonary vein isolation by duty-cycled bipolar and unipolar radiofrequency energy with a multielectrode ablation catheter. Heart Rhythm. 2008;5(12): 1635–42.

31 Scharf C, Boersma L, Davies W, Kanagaratnam P, Peters NS, Paul V, et al. Ablation of persistent atrial fibrillation using multielectrode catheters and duty-cycled radiofrequency energy. J Am Coll Cardiol. 2009; 54(15):1450–6.

32 Steinwender C, Hönig S, Leisch F, Hofmann R. One-year follow-up after pulmonary vein isolation using a single mesh catheter in patients with paroxysmal atrial fibrillation. Heart Rhythm. 2010;7(3):333–9.